

〈脳神経外科速報 vol.31 no.3 e20213103c, 2021〉

治療困難な血流豊富な前庭神経鞘腫 (hypervascular vestibular schwannoma) に対する, 術前塞栓術を併用した外科的治療の1例

松島 健, 河野道宏, 新井佑輔, 菊野宗明, 伊澤仁之, 橋本孝朗

東京医科大学脳神経外科 〒160-0023 東京都新宿区西新宿 6-7-1

Key Slide

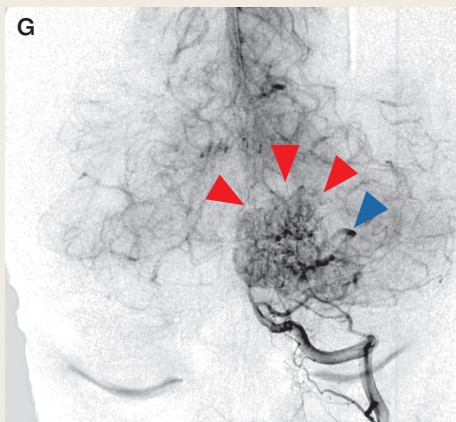


Fig.1

G : Left vertebral angiography (anterior projection) showed intense staining of the tumor (red arrowheads) with arteriovenous (AV) shunt (blue arrowhead) fed by the anterior inferior cerebellar artery (AICA).

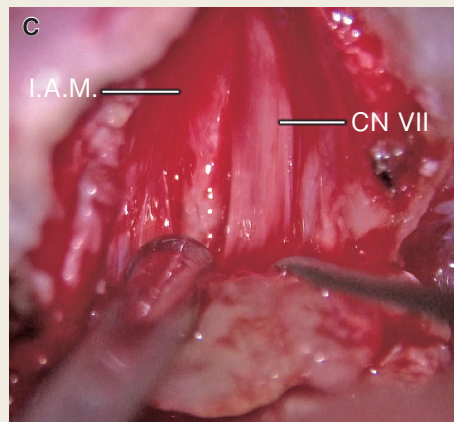


Fig.2

C : Using the transmeatal approach, the tumor inside the internal acoustic meatus was completely dissected from the facial nerve.

Surgical challenge with preoperative embolization for large hypervascular vestibular schwannoma

Ken MATSUSHIMA ¹⁾, Michihiro KOHNO ¹⁾, Yusuke ARAI ¹⁾, Muneaki KIKUNO ¹⁾,
Hitoshi IZAWA ¹⁾, Takao HASHIMOTO ¹⁾

¹⁾ Department of Neurosurgery, Tokyo Medical University

Vestibular schwannomas with high vascularity are rare, and surgical treatment of such hypervascular vestibular schwannomas is challenging owing to excessive bleeding of the tumor, and rapid and frequent postoperative recurrence. We here present a patient having a large hypervascular vestibular schwannoma fed by the anterior inferior cerebellar artery (AICA) and middle meningeal artery (MMA), with arteriovenous shunts from the AICA. Preoperative embolization of both the AICA and MMA feeders successfully reduced the tumor vascularity, and safe and sufficient surgical resection was accomplished under careful neuromonitorings.

The prevention of postembolization neurological syndrome, careful provocative tests, and appropriate embolization materials are important for safe embolization, and arterial spin labeling (ASL) MRI is useful for predicting tumor vascularity.

Key Words : acoustic neurinoma, cerebellopontine angle, embosphere, n-butyl 2-cyanoacrylate, skull base surgery

(Received July 29, 2020; Accepted November 20, 2020)
Correspondence to Michihiro Kohno M.D., Ph.D.,
Department of Neurosurgery, Tokyo Medical University,
6-7-1 Nishishinjuku, Shinjuku-ku, Tokyo, 160-0023, Japan
E-mail: mkouno-nsu [at] umin.ac.jp

I. はじめに

前庭神経鞘腫（聴神経腫瘍）は、時に極めて豊富な腫瘍血管を有し（hypervascular vestibular schwannoma：HVS），そのような例では周術期出血性合併症だけでなく術後の急速な再増大など，治療に難渋することが多い^{1, 2)}。これまで我々は，そのようなHVSに対する術前評価や臨床的特徴，そして安全な治療法を追求してきた^{2, 4)}。2013年以降は積極的に血管内治療を用いて術前塞栓術も行っている^{2, 3, 5)}。通常の前庭神経鞘腫と異なり，HVSは前下小脳動脈（anterior inferior cerebellar artery：AICA）など椎骨脳底動脈系からの強い腫瘍濃染を認めることが多いが，それらの椎骨脳底動脈系の栄養動脈に対する術前塞栓術の報告は極めて少ない^{6, 7)}。

今回，我々は，AICAおよび中硬膜動脈（middle meningeal artery：MMA）錐体枝から豊富な血流を認め，動静脈シャントを伴う前庭神経鞘腫に対し，術前腫瘍塞栓術が有効であった一手術例を経験したので報告する。

II. 症 例

患 者：26歳女性。

主 訴：左難聴。

既往歴：てんかん。

家族歴：脳腫瘍の家族歴なし。

現病歴：約1年前から左聴力低下を自覚していた。けいれん発作の際に検査された頭部CT画像で偶発的に左小脳橋角部腫瘍を発見され，精査加療目的に当科紹介となった。耳鳴は経験していなかった。

入院時神経学的所見：意識清明，頭痛なし，左聴力低下あり，その他，顔面神経麻痺や顔面知覚鈍麻を含めた神経学的異常所見なし。

検査所見：標準純音聴力検査（4分法）で62.5 dB，語音明瞭度検査にて10%（90 dB），温度刺激検査にて無反応，前庭誘発頸筋電位・眼筋電位ともに異常，歪成分耳音響放射の検出なし，聴性脳幹反応はI波より再現性なし。

神経放射線学的所見：左内耳道内および左小脳橋角部に造影剤で強調される腫瘍性病変を認め，前庭神経鞘腫と診断した（Fig.1A）。腫瘍は正中を越え脳幹を著明に圧迫しており，周囲に浮腫性変化を伴っており，腫瘍内部にはflow voidを認めた（Fig.1B）。Arterial spin labeling（ASL）MRIでは，腫瘍は周囲脳組織より明らかな高信号を示した（Fig.1C）。脳血管撮影では，右MMA錐体枝（Fig.1D）およびAICAから動静脈シャントを伴う腫瘍濃染像（Fig.1G）を認め，Teranishiら²⁾の分類（Table 1）

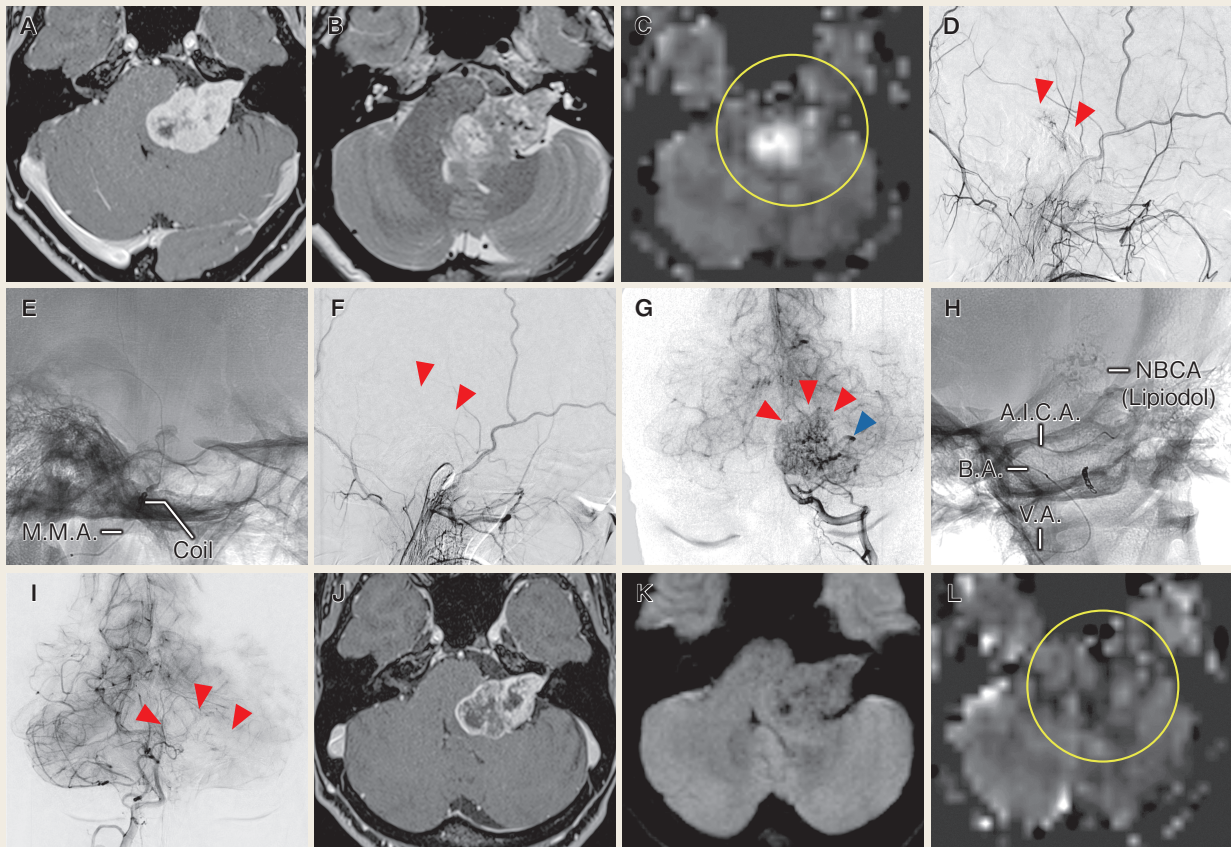


Fig.1

- A** : Preoperative contrast T1-weighted MRI displayed a large vestibular schwannoma compressing the brainstem in the left cerebellopontine angle.
- B** : T2-weighted MRI detected peritumoral edema around the middle cerebellar peduncle, and multiple flow voids.
- C** : The high intensity on arterial spin labeling (ASL) MRI (yellow circle) suggested hypervascularity of the tumor.
- D** : Left external carotid angiography (lateral projection) showed a tumor stain fed by the petrosal branch of the middle meningeal artery (red arrowheads).
- E** : The feeder from the middle meningeal artery was occluded using the Embosphere particles and coil embolization after careful provocative test.
- F** : The tumor stain disappeared after feeder occlusion (red arrowheads).
- G** : Left vertebral angiography (anterior projection) showed intense staining of the tumor (red arrowheads) with arteriovenous (AV) shunt (blue arrowhead) fed by the anterior inferior cerebellar artery (AICA).
- H** : The n-butyl cyanoacrylate (NBCA) with Lipiodol was used for occlusion of the AICA's feeder owing to the rapid flow of the AV shunt.
- I** : The tumor stain from the AICA disappeared after feeder occlusion (red arrowheads).
- J** : Decrease of the enhancement inside the tumor suggested successful devascularization of the tumor. Postembolization MRI also displayed tumor shrinkage (approximately 2.5mm decrease in each diameter).
- K** : No ischemic lesion was detected on DWI after feeder embolization.
- L** : The loss of signal intensity on ASL MRI (yellow circle) also suggested significant devascularization of the tumor.

AICA : anterior inferior cerebellar artery, BA : basilar artery, MMA : middle meningeal artery, VA : vertebral artery.

にて Type 2B, Tanaka ら³⁾ の分類 (Table 2) にて Grade 4 に相当した。

術前塞栓術所見：腫瘍の豊富な栄養血管を考慮し、十分なインフォームド・コンセントを行い、術9日前に術前塞栓術を施行することとなった。塞栓後神経症候群 (postembolization neurological syndrome) 予防目的にベタメタゾンを塞栓術前日より投与開始とした⁸⁾。局所麻酔下で右大腿動脈に6Fr シースを挿入し、全身をヘパリン化した後、6Fr FUBUKI ガイディングカテーテル (朝日インテック) を左外頸動脈に留置し、左 MMA 錐体枝までマイクロカテーテル Excelsior SL-10 (日本ストライカー) を誘導した。同部位にて1%リドカイン 30 mg を用いて provocative test を施行したところ、注入5分後より左顔面神経完全麻痺の出現を認めた⁵⁾。顔面神経麻痺は19分後に消失した。Provocative test 陽性であったため、Embosphere[®] (日本化薬) のうち神経栄養血管径より大径である⁵⁾ 500 ~ 700 μ m を選択し、マイクロカテーテル閉塞予防のため60倍に十分希釈して注入した。Embosphere を用いた腫瘍内塞栓にて十分な腫瘍濃染像の消失を確認した後、再開通予防のための近位側塞栓として、MMA 本幹にプラチナコイル AXIUM PRIME 3D (日本メドトロニック) (1 mm \times 4 cm) を留置し、外頸枝の塞栓を終了した (Fig.1E, F)。続いて、右椎骨動脈にガイディングカテーテルを留置し、AICA における正常血管の分岐に注意しつつ、栄養血管までマイクロカテーテル DeFrictor Nano Catheter (秋田住友ベーク／メディコスヒラタ) を誘導した。超選択的造影にて塞栓予定血管から脳幹・小脳への正常分枝が描出されないことを十分に確認した。

本症例では、マイクロカテーテルが十分に腫瘍直前まで到達できていること、超選択的造影で脳幹・小脳への正常分枝の描出がないことが確認できたため、provocative test は施行しなかったが、通常は AICA でも provocative test を施行することが多い。動静脈シャント形成により血流が速く、遠位への塞栓物質流出が懸念されることから、速やかな固着が期待される n-butyl 2-cyanoacrylate (NBCA) を選択した。加温したリピオドール[®] で66%に希釈したNBCA を用いて塞栓し (Fig.1H)、腫瘍陰影の消失を認めた (Fig.1I)。これまでの経験より、神経鞘腫では髄膜腫と比べ、低濃度のNBCA を用いた場合に末梢への到達性が高く正常血管への迷入の危険性が考えられるため、高濃度のNBCA を選択した。塞栓後、明らかな神経症状の出現は認めなかった。

塞栓術後画像所見：塞栓術後8日目に造影MRIを施行し、腫瘍内部の増強効果の著明な減衰と明らかな腫瘍の縮小を認めた (Fig.1J)。拡散強調像にて塞栓術に伴う虚血巣の出現は認めず (Fig.1K)、血流減少を示唆するASL MRIでの信号低下を認めた (Fig.1L)。

Table 1 Angiographic classification from Teranishi et al ²⁾

	Type A No AV shunt	Type B AV shunt from VBA	Type C AV shunt from ECA
Type 1 Stain from only VBA	Type 1A Stain from only VBA without AV shunt	Type 1B Stain from only VBA with AV shunt	/
Type 2 Stain from VBA and ECA	Type 2A Stain from VBA and ECA without AV shunt	Type 2B Stain from VBA and ECA with AV shunt from VBA	Type 2C Stain from VBA and ECA with AV shunt from ECA

ECA : external carotid artery, VBA : vertebrobasilar artery.

Table 2 Angiographic grading system from Tanaka et al ³⁾

Grade 1	No feeding
Grade 2	Slight tumor stain fed by either VBA or ECA without clear tumor outline
Hypervascular vestibular schwannoma	Grade 3 Tumor stain fed by both VBA and ECA or Strong tumor stain with clear tumor outline fed by either VBA or ECA
	Grade 4 Strong tumor stain fed by VBA and/or ECA with early venous filling

ECA : external carotid artery, VBA : vertebrobasilar artery.

手術所見：パークベンチ位にて，外側後頭下開頭の後に顆窩を削除した．電気刺激にて腫瘍背側には顔面神経が走行していないことを確認した後に内減圧を施行したところ，出血は明らかに乏しい印象であった (Fig.2A, B)．内減圧後に顔面神経起始部を同定し，ボール電極を留置し持続モニタリングを開始した⁹⁾．腫瘍の栄養血管と腫瘍周囲の正常血管を慎重に区別しつつ脳槽内腫瘍を摘出した後，内耳道後壁を削開し，内耳道内腫瘍成分を顔面神経から剥離し全摘出した (Fig.2C)．術中所見より上前庭神経由来と考えられた．内耳道開口部近傍では顔面神経は強く菲薄化し広がっており，顔面神経モニタリングの振幅低下も認めていたため (Fig.2D, E)，その周囲のみ薄く腫瘍を残存させ，95%切除程度の亜全摘にて腫瘍摘出を終了した．

術後経過：術後経過は良好であり，House-Brackmann¹⁰⁾ grade IIの顔面神経麻痺を認めたが，その他に神経学的症状は認めなかった．術後造影MRIでは顔面神経に沿った薄い増強効果を認めるのみであった (Fig.2F, G)．顔面神経麻痺も術1.5カ月後の外来フォローアップ時には消失した．現在，術後4カ月のフォローアップにて，腫瘍の再増大は認めていない．

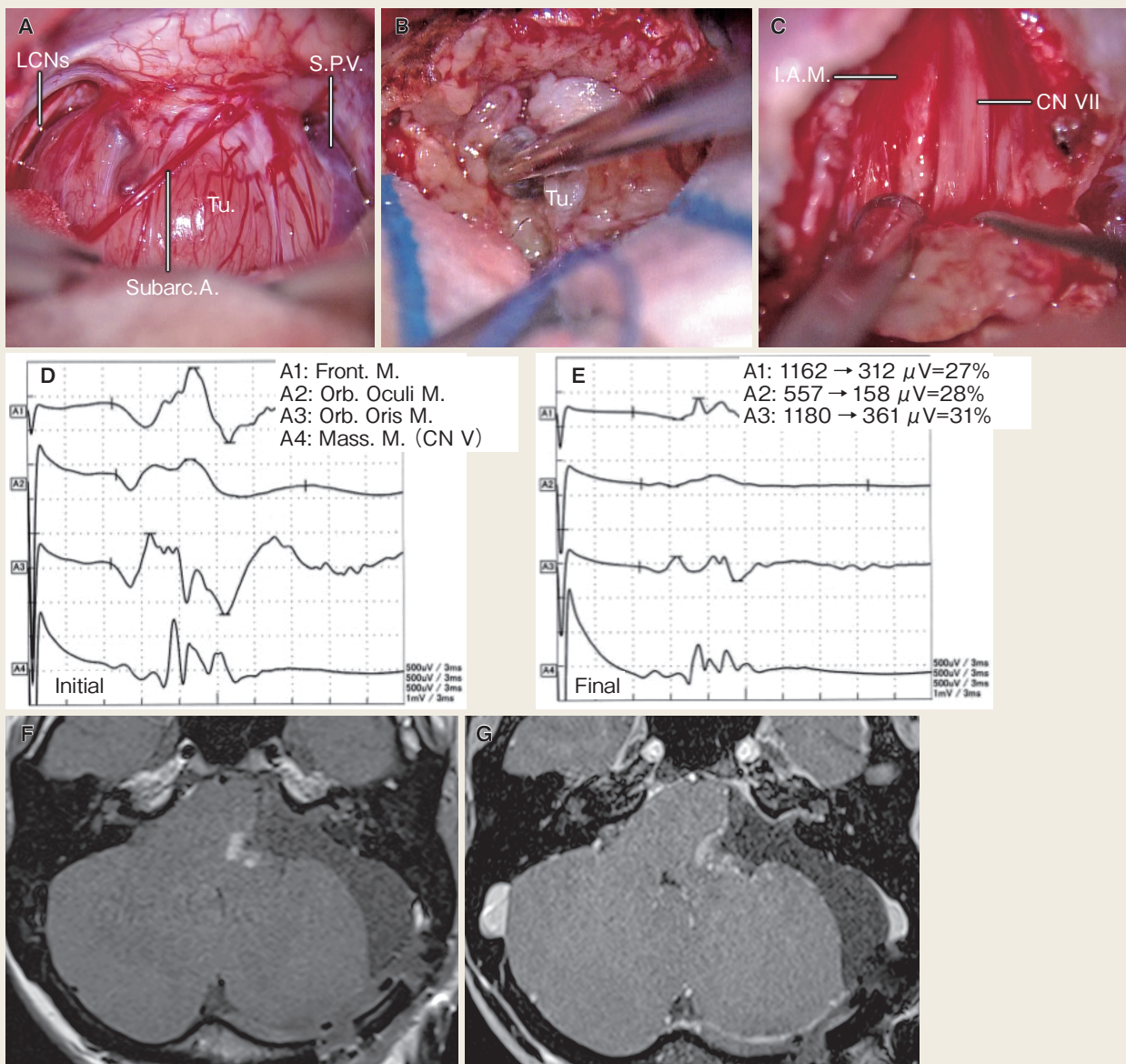


Fig.2

- A : The tumor was exposed via the retrosigmoid approach.
- B : Owing to the significant devascularization by the preoperative embolization, the bleeding was easily managed and did not disrupt the tumor resection.
- C : Using the transmeatal approach, the tumor inside the internal acoustic meatus was completely dissected from the facial nerve.
- D, E : Facial nerve electromyograms were monitored every second during the tumor resection, and a decrease in their amplitude was detected during the tumor resection.
- F, G : Postoperative T1-weighted (F) and contrast T1-weighted MRIs (G) displayed the slight remnant tumor along the facial nerve.

CN : cranial nerve, Front : frontal, IAM : internal acoustic meatus, LCNs : lower cranial nerves, M : muscle, Mass : masseter, Orb. : orbicularis, SPV : superior petrosal vein, Subarc A : subarcuate artery, Tu : tumor.

III. 考 察

前庭神経鞘腫は、時に極めて豊富な血流を有し、HVSと称される^{1, 2, 6, 11-13)}。その定義は文献によりやや異なるが、本症例と同様に、若年、大型、充実性腫瘍が多く、通常の前庭神経鞘腫と異なりAICAなどの椎骨脳底動脈系から強い腫瘍濃染を認め、太い流出静脈を伴い、しばしば動静脈シャントを形成する、などの特徴を持つ^{2, 12)}。Teranishiら²⁾は722例中36例のHVSを検討し、椎骨脳底動脈系のみから栄養されるか、外頸動脈系からも栄養されるか、そして動静脈シャントの有無および動静脈シャントがどちらの動脈系から栄養されるか、により5分類した (Table 1)。一方、Tanakaら³⁾は脳血管撮影所見を4段階評価し、腫瘍の輪郭が明確な強い腫瘍濃染や動静脈シャントを伴うものなどに相当するGrade 3・4をHVSとした (Table 2)。その診断には長く脳血管撮影が用いられてきたが、近年我々はASL MRIによる定量的評価も行っており、塞栓術の有効性の評価にも用いている³⁾。HVSの非侵襲的な鑑別や脳血管撮影の適応基準となることが期待される。

HVSの治療では、その易出血性により難渋することが多く、二期的手術^{6, 7, 12)}や術前塞栓術^{2, 7, 14, 15)}の有用性が報告されている。前庭神経鞘腫に対する術前塞栓術の報告は限られており^{2, 14, 15)}、特に椎骨脳底動脈系の栄養動脈に対する術前塞栓術は極めて少ない^{6, 7)}。我々は、手術加療が必要と判断された前庭神経鞘腫に豊富な腫瘍血管が認められた場合には、術前塞栓術の併用を積極的に行っている。近年ではその経験の蓄積に伴い、より危険性の高い椎骨脳底動脈系への塞栓術も施行している。塞栓術後数日で腫瘍摘出術を行う施設も多いと思うが、我々は腫瘍内塞栓による腫瘍の軟化を期待し、術5～9日前に塞栓術を計画している。近位側だけでなく十分な腫瘍内塞栓を行うことで、摘出術中の出血量を減少し、潜在的な脳神経・脳組織損傷の危険性を軽減することができると実感している。

本症例でも塞栓術後の腫瘍縮小を認めたが、我々の経験では、髄膜腫などの他の腫瘍に比べ特に神経鞘腫においては塞栓術後の腫瘍縮小をしばしば経験する。発熱や頭痛・塞栓後神経症候群への十分な対策、dangerous anastomosisを想定した慎重なprovocative testの評価、および適切な塞栓物質の選択が重要と考える。また、限られた術野で腫瘍に密着した神経温存を要求される前庭神経鞘腫の術前塞栓術は、特に腫瘍内塞栓が得られた場合に摘出時の大きなサポートとなるが、あくまで全摘出の前処置であることを認識し、合併症回避を重視しながら行われるべきと考える⁵⁾。カテーテルが計画どおりに腫瘍まで誘導できない、超選択的造影で正常血管が描出されるなどの場合には、固執することなく塞栓を断念することも重要と考える。

HVS では、初回治療後の再増大も治療の大きな問題となる²⁾。特に本症例のような Teranishi ら²⁾ の type 2B (椎骨脳底動脈系・外頸動脈系両方から栄養血管を有し、椎骨脳底動脈系からの動静脈シャントを認めるもの) では、術中出血に伴いやや摘出率の低下する例、初回手術での十分な摘出にもかかわらず再増大をきたす例、そしてその再増大が急速な例など、難渋することが多い。術前塞栓術を併用し、持続顔面神経モニタリング下での十分かつ安全な外科的摘出が、長期的な治療成績の向上に寄与するものと期待される。

IV. 結 語

AICA および MMA から豊富な栄養血管を認め、動静脈シャントを伴う HVS の 1 例を経験した。椎骨脳底動脈系を含めた術前腫瘍塞栓術を併用し、綿密なモニタリング下に安全かつ十分な外科的摘出が可能であった。塞栓後神経症候群への対策、provocative test の評価、および適切な塞栓物質の選択が重要と考えられ、ASL MRI を含めた画像評価が腫瘍の血流評価・塞栓効果の予測に有用であった。

謝 辞

本稿執筆にあたり、協力いただいた音成麻氏と宮崎優莉氏に深謝いたします。

利益相反

本論文に関して開示すべき COI はありません。

文献

- 1) LeMay DR, Sun JK, Fishback D, et al: Hypervascular acoustic neuroma. *Neurol Res* 20: 748-50, 1998
- 2) Teranishi Y, Kohno M, Sora S, et al: Hypervascular Vestibular Schwannomas: Clinical Characteristics, Angiographical Classification, and Surgical Considerations. *Oper Neurosurg (Hagerstown)* 15: 251-61, 2018
- 3) Tanaka Y, Kohno M, Hashimoto T, et al: Arterial spin labeling imaging correlates with the angiographic and clinical vascularity of vestibular schwannomas. *Neuroradiology* 62: 463-71, 2020
- 4) 松島 健, 河野道宏: 聴神経腫瘍の手術における顔面・聴神経の温存. *脳外誌* 28: 414-23, 2019
- 5) 橋本孝朗: 術前塞栓, 68-77 (木内博之, 齊藤延人監, 河野道宏編: プライム脳神経外科 5 頭蓋底腫瘍. 三輪書店, 東京, 2020)
- 6) Abe T, Izumiyama H, Imaizumi Y, et al: Staged resection of large hypervascular vestibular schwannomas in young adults. *Skull Base* 11: 199-206, 2001
- 7) 高橋和孝, 松本康史, 山口 卓, 他: 血管内治療と二期的摘出術が有用であった大型・hypervascular 聴神経腫瘍の1手術例. *脳外誌* 24: 544-50, 2015
- 8) Tanaka Y, Hashimoto T, Watanabe D, et al: Post-embolization neurological syndrome after embolization for intracranial and skull base tumors: transient exacerbation of neurological symptoms with inflammatory responses. *Neuroradiology* 60: 843-51, 2018
- 9) 河野道宏: 神経鞘腫: モニタリングの進歩. *脳外速報* 20: 1154-61, 2010
- 10) House JW, Brackmann DE: Facial nerve grading system. *Otolaryngol Head Neck Surg* 93: 146-7, 1985
- 11) Bonneville F, Cattin F, Czorny A, et al: Hypervascular intracisternal acoustic neuroma. *J Neuroradiol* 29: 128-31, 2002
- 12) Yamakami I, Kobayashi E, Iwadate Y, et al: Hypervascular vestibular schwannomas. *Surg Neurol* 57: 105-12, 2002
- 13) 丸木 親, 伊藤昌徳, 田島厚志, 他: 脳血管写上early venous drainageとcaput medusae様の異常血管像を呈した小脳橋角部神経鞘腫. *Neurol Med Chir (Tokyo)* 26: 989-92, 1986
- 14) Allcutt DA, Hoffman HJ, Isla A, et al: Acoustic schwannomas in children. *Neurosurgery* 29: 14-8, 1991
- 15) Rushworth RG, Sorby WA, Smith SF: Acoustic neuroma in a child treated with the aid of preoperative arterial embolization. Case report. *J Neurosurg* 61: 396-8, 1984