

投稿論文

Case Report

〈脳神経外科速報 vol.31 no.1 e20213101a, 2021〉

特発性浅側頭動脈瘤の1例

川口 愛¹⁾, 小野田恵介¹⁾, 齋藤雄三¹⁾, 石川 久¹⁾,
宮本倫行¹⁾, 山根文孝¹⁾, 松野 彰¹⁾

1) 帝京大学医学部脳神経外科 〒173-8605 東京都板橋区加賀 2-11-1

Key Slide

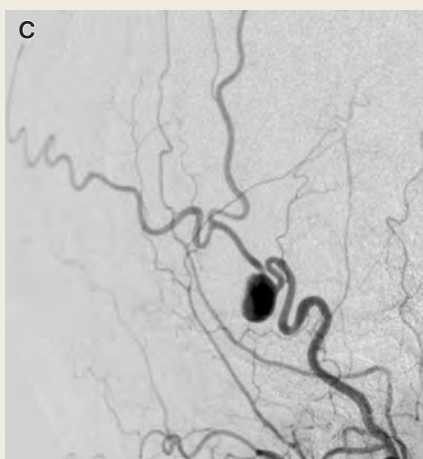

Fig.1

C : Lateral view of the left external carotid artery angiography showed an aneurysm arising from the left superficial temporal artery.

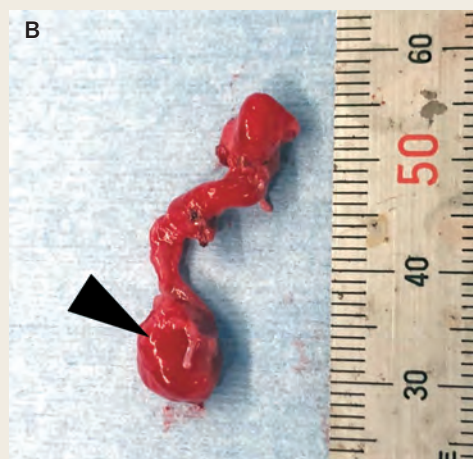


Fig.2

B : Photograph showed the resected aneurysm (arrow head).

A case of idiopathic superficial temporal artery aneurysm

**Ai KAWAGUCHI¹⁾, Keisuke ONODA¹⁾, Yuzo SAITO¹⁾, Hisashi ISHIKAWA¹⁾,
Michiyuki MIYAMOTO¹⁾, Fumitaka YAMANE¹⁾, Akira MATSUNO¹⁾**

¹⁾ Department of Neurosurgery Teikyo University School of Medicine

Objective: Idiopathic superficial temporal artery (STA) aneurysms have been rarely reported, which constitute 8% of all STA aneurysms. We report here a case of idiopathic true STA aneurysm.

Case: A 40-year-old man, having no history of head trauma, was referred to our department because of a pulsatile subcutaneous mass in his left temporal region near the anterior ear. The patient had no neurological deficits, and general physical examinations were normal. It was diagnosed as STA aneurysm with three-dimensional computed tomographic angiography (3D CTA) and external cerebral angiography (DSA). Resection of the aneurysm under general anesthesia was successfully performed.

Histologically, it was confirmed as a true STA aneurysm.

Conclusion: Direct surgical removal of the STA aneurysm is a safe, effective, and simple method to improve patient's symptoms of pulsatile pain. It also provides us a definite histological diagnosis. We suggest that ultrasonic doppler is very useful to detect the anatomical architecture of the aneurysm and its parent artery during surgery.

Key Words : idiopathic superficial temporal artery aneurysm, true aneurysm

(Received July 27, 2020; Accepted September 28, 2020)
Correspondence to Akira MATSUNO, M.D., Ph.D.,
Department of Neurosurgery, Teikyo University Hospital,
2-11-1 Kaga, Itabashi-ku, Tokyo, 173-8605, Japan

I. 緒言

浅側頭動脈 (superficial temporal artery : STA) に発生する動脈瘤の多くは外傷に伴う仮性動脈瘤であり, 過去に多くの報告がある¹⁻⁶⁾. 明らかな外傷のエピソードのないものは浅側頭動脈瘤の8%と比較的稀である¹⁾. 今回我々は, 左耳介前部の拍動性腫瘍を主訴とする特発性浅側頭動脈瘤の1例を経験したので, 若干の文献的考察を加え報告する.

II. 症例

患者: 40歳代男性.

主訴: 左外耳孔前部の拍動性皮下腫瘍.

現病歴: 1年前から左外耳孔前部に拍動性の皮下腫瘍が出現し, 徐々に増大してきたため受診した. 明らかな外傷の既往はなかった.

既往歴・家族歴・嗜好歴: 特記事項なし.

局所所見: 左外耳孔前部に10×12mmの拍動性腫瘍あり. 拍動(+), 圧痛(-), 発赤(-). 拍動性腫瘍近位部の浅側頭動脈の圧迫により拍動は減弱した (Terrier's sign 陽性).

臨床検査所見: 異常所見認めず.

画像所見: 造影CTでは左耳介前部に8.8×7.7mm大の造影効果を受ける腫瘍性病変を認めた (Fig. 1A, B).

脳血管造影: 左外頸動脈造影にて浅側頭動脈上に嚢状動脈瘤を確認した (Fig. 1C). その他動脈瘤や血管奇形は認めなかった.

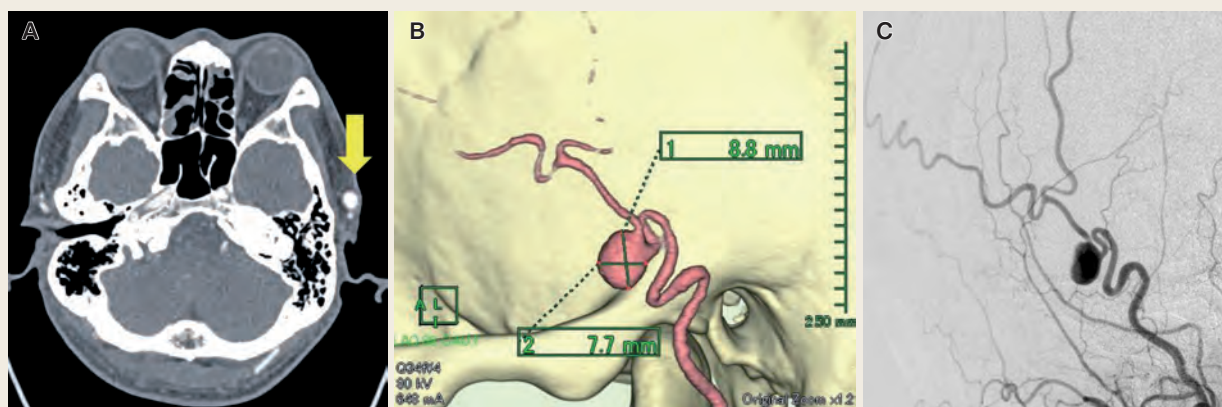


Fig. 1

A : CT (axial section) showed a high density mass lesion in the temporal region near the left ear.

B : 3D CTA showed an aneurysm arising from the left superficial temporal artery (STA) (8.8 × 7.7 mm).

C : Lateral view of the left external carotid artery angiography showed an aneurysm arising from the left superficial temporal artery.

入院後経過：外傷の既往のない特発性左浅側頭動脈瘤の診断の下、動脈瘤摘出術を計画した。

術中所見：全身麻酔下に手術を施行した。超音波ドプラでSTAの走行、拍動性腫瘍の位置を確認し、マーキングをした。STA直上で約3cmの皮切を置き、STA周囲の結合組織の剥離を進め、中枢側STAをvessel tapeをかけて確保した。体表から触れた拍動部位は動脈瘤ではなくSTAの蛇行部位であることが明らかとなった。流入・流出動脈を結紮、切断し、動脈瘤を摘出した (Fig. 2A, B)。

病理所見：長さ2.0cm、直径10mm。部分的に動脈の内腔が拡張しており、内膜のプラーク状肥厚 (Fig. 3A, 矢印) および壁の菲薄化 (Fig. 3A, 矢頭)、同部位の動脈壁の内・外弾性板の不明瞭化や断裂が見られた (Fig. 3C, 矢頭:内弾性板, 矢印:外弾性板)。中膜は高度なmyxoid変性を呈し (Fig. 3C-b)、中膜平滑筋および弾性線維が減少していた (Fig. 3C, *)。内膜に線維性肥厚が見られ (Fig. 3B-a)、外膜～外膜周囲組織では拡張した小血管が目立っていた (Fig. 3B-c)。血管壁に炎症細胞浸潤は目立たなかった。以上より真性動脈瘤と診断された。

術後経過：術後経過は良好で、左外耳孔前部の拍動性皮下腫瘍は消失した。3DCTAでも動脈瘤の消失が確認され、術後3日目に退院となった。術後5カ月現在、明らかな再発を認めていない。

III. 考 察

浅側頭動脈瘤は主に外傷に起因し、明らかな外傷のエピソードのないものは比較

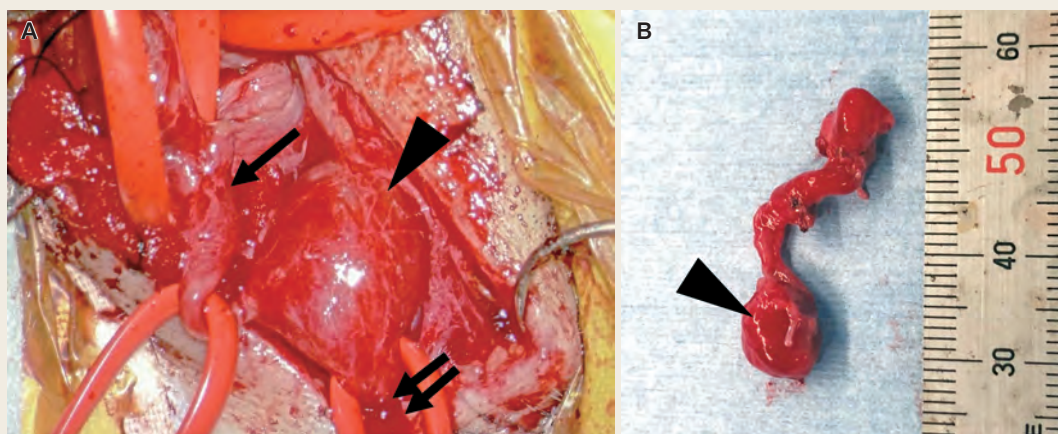


Fig. 2

A : Resection of the aneurysm under general anesthesia was performed. The aneurysm (arrow head) and parent artery (proximal site of STA: arrow, distal site of STA: double arrows) were exposed.

B : Photograph showed the resected aneurysm (arrow head).

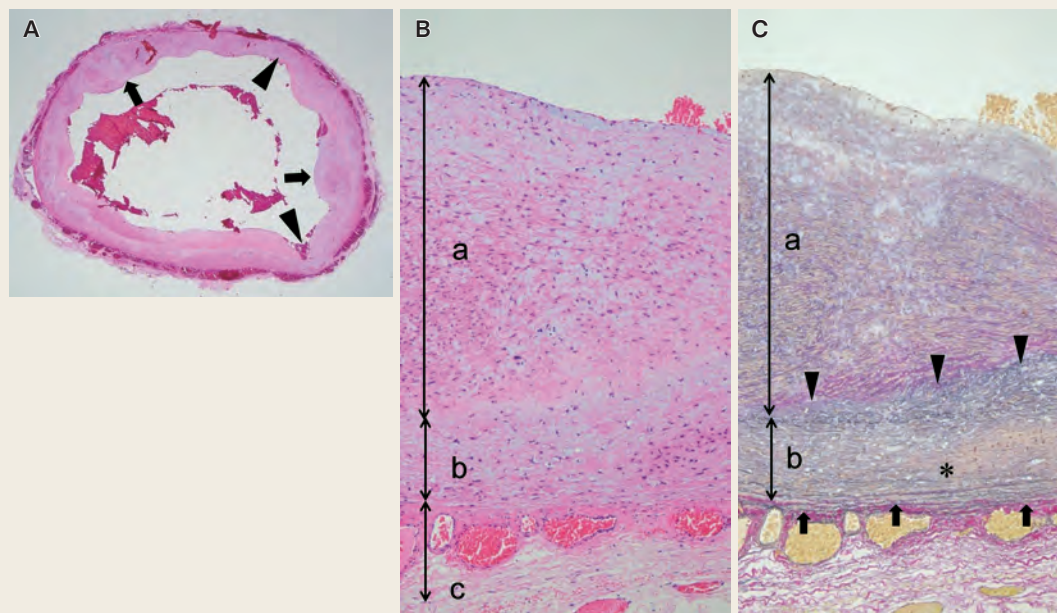


Fig.3 Histopathological findings

- A** : Transverse section of aneurysm. The intimal plaque-like thickening (arrows) and thinning of the aneurysm walls (arrow heads) were confirmed [Hematoxylin-Eosin (HE) stain $\times 40$].
- B** : The intimal fibrous thickening (a) included myxomatous changes (H-E stain $\times 100$). b: Media, c: Adventitia.
- C** : The intimal fibrous thickening (a) with myxomatous changes was revealed. In medial layer, obscuration of the internal elastic lamina fibers (arrow heads) and mucous degeneration (*) were confirmed using Elastica van Gison staining ($\times 100$). Arrows: external elastic lamina.

的稀とされている。Schechterらは131例の検討から、120例(92%)が外傷性、11例(8%)が特発性と報告している⁷⁾。特発性の場合には病理組織学的には、外膜、中膜、内膜の3層構造が保たれた真性動脈瘤が87.5%と多く³⁾、外傷性の場合には動脈壁の損傷を伴う仮性動脈瘤である。Kawaiらの自験例3例を含めた特発性浅側頭動脈瘤32例の文献の検討では、男性19例、女性13例と男性にやや多く、平均年齢は54.3歳であった²⁾。症状は本例のごとく、拍動性の徐々に増大する皮下腫瘍である。動脈瘤を合併したものは5例(15.6%)で、頭蓋内2例、外頸動脈系の動脈瘤を合併したものの2例、腹部大動脈瘤を認めたもの1例であった。動脈瘤の合併は比較的多いと言え、発生の原因として何らかの先天的要素の関与を示唆するものと推察される。本例においては脳動脈瘤、外頸動脈系の動脈瘤は認めなかったが、特発性浅側頭動脈瘤においては比較的合併率が高いので、術前MRIでは頭蓋内外動脈瘤の合併、血管造影を行う際には、胸腹部を含め動脈瘤の合併に注意する必要がある。

皮下腫瘍の鑑別としては、血腫、脂肪腫、顔面神経鞘腫、動脈炎、嚢胞、膿瘍、硬膜動静脈瘻、リンパ節腫脹^{3, 8)}が挙げられる。身体所見上、拍動性腫瘍を触れ、

腫瘍近位部の浅側頭動脈の圧迫によりに拍動が減弱すること（Terrier's sign）が浅側頭動脈瘤に特徴的^{1, 4)}で、確定診断には造影CTや血管造影が有効である。早急な穿刺や生検は大出血を来すこともあり推奨されない。

浅側頭動脈瘤の治療目的としては、整容的な改善、拍動・疼痛の軽減、破裂の予防等が挙げられ、外科的切除による治療の報告が多いが⁹⁾、手術痕の残存や顔面神経障害の発生を考慮し、血管内治療による塞栓術の報告も認められる⁹⁾。本症例では血管内治療も検討していたが、患者の希望、根治性を考慮し、外科的切除を行った。複数の流入、流出血管が存在する場合¹⁾や、本症例のように血管が蛇行し複雑に入り組み、拍動部位と動脈瘤が一致しない可能性もあるため、直視下で確認し、切除するほうがより確実かもしれない。外科的切除を行う際には、事前に超音波ドプラで浅側頭動脈の走行と動脈瘤の位置、3D-CTAで骨と血管の位置関係を確認しておき、皮切を最小限にとどめ、必要以上の剥離操作による顔面神経損傷を起こさないよう注意が必要である。

IV. 結 語

特発性浅側頭動脈瘤の1例を経験した。整容的な改善、拍動などの不快症状の軽減、破裂を予防する目的で外科的切除は有効である。浅側頭動脈の走行や瘤の位置を確認するのに超音波ドプラや3D-CTAが有用であった。

文献

- 1) 村尾尚規, 池田正起, 杉野まり子, 他: 小児に発生した外傷性浅側頭動脈瘤の治療経験. 創傷 1: 42-5, 2010
- 2) Kawai H, Hamasaki T, Imamura J, et al: Three cases of spontaneous superficial temporal artery aneurysm with literature review. Neurol Med Chir 54: 854-60, 2014
- 3) 松田文孝, 杉江 亮, 梶川 博, 他: 外傷性浅側頭動脈瘤の1例. 脳外誌 10: 339-42, 2001
- 4) 小野田恵介, 須賀正和, 角南典夫, 他: 外傷性浅側頭動脈瘤の1例. 愛媛医学 10: 93-5, 1991
- 5) Riaz AA, Ismail M, Sheikh N, et al: Spontaneously arising superficial temporal artery aneurysms: a report of two cases and review of the literature. Ann R Coll Surg Engl 86: W38-40, 2004
- 6) 石倉 彰, 池田正人, 田口博基, 他: 外傷性浅側頭動脈動脈瘤の1例. 医療 50: 448-50, 1996
- 7) Schechter MM, Gutstein RA: Aneurysms and arteriovenous fistulas of the superficial temporal vessels. Radiology 97: 549-57, 1970
- 8) Kotsis T, Christoforou P, Myoteri D, et al: Congenital True Aneurysm of the Right Superficial Temporal Artery. Med Arch 72: 227-9, 2018
- 9) 佐口隆之, 溝上泰一郎, 近藤祐史, 他: 術中超音波診断が有用であった浅側頭動脈瘤塞栓術の1例. 脳血管内治療 1: 32-6, 2016