〈脳神経外科速報　vol.36 no.1　e20263601b, 2026〉

当院における上矢状静脈洞血栓症に対するステントリトリーバーと吸引カテーテルを用いた機械的血栓回収療法の有用性

木村尚平，郭 樟吾，園田章太，益子 悠

脳神経外科東横浜病院　〒221-0863 神奈川県横浜市神奈川区羽沢町 888

脳静脈洞血栓症は一般的に予後不良の疾患として位置付けられている．治療はヘパリンなどの抗凝固薬を用いた内科加療が一般的であるが，内科加療のみでは症状の悪化を認める症例に対して，機械的血栓回収療法が有効であったとする報告も散見される．

今回，我々は入院後に内科加療を行ったにもかかわらず症状や画像所見の悪化を認め，ステントリトリーバーと吸引カテーテルを用いた機械的血栓回収療法を行い，良好な転帰を得ることができた上矢状静脈洞血栓症の5症例を経験したので，それらの経験を踏まえ，当院における機械的血栓回収療法の方法について報告する．

Key Words

sinus thrombosis, superior sagittal sinus, mechanical thrombectomy, combined technique

Key Slide

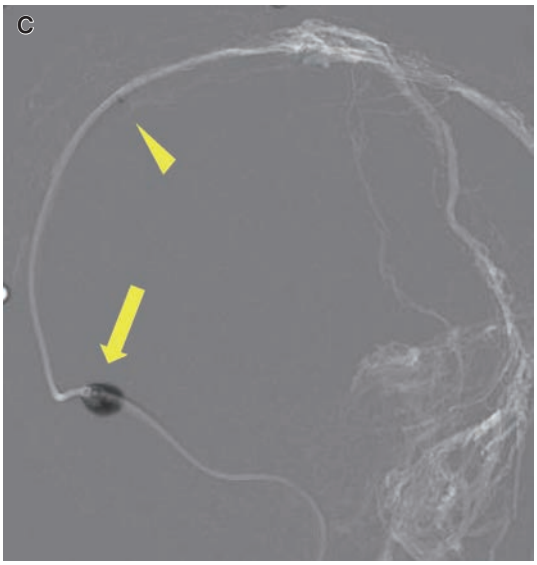

(Received March 13, 2025; Accepted April 5, 2025)

©MEDICUS SHUPPAN,Publishers Co., Ltd.All Rights Reserved

I. 緒　言

脳静脈洞血栓症は予後不良な疾患として位置付けられている[1]．治療はヘパリンなどの抗凝固薬を用いた内科加療が一般的である[2]．内科加療では症状の悪化を来す症例に対して機械的血栓回収療法が有用であったとの報告もあるが[3]，本疾患に対する治療法は確立しておらず，また，具体的な機械的血栓回収療法の方法に関する報告も少ないのが現状である．今回我々は，入院後に症状の悪化を認めた上矢状静脈洞血栓症に対して，ステントリトリーバーと吸引カテーテルを用いた機械的血栓回収療法を行い良好な転帰を得ることができた5例を経験したため，文献学的考察を交えたうえで本疾患に対する我々のテクニックの有用性について報告する．

II. 対象・方法

当院において2021年7月から2024年10月までに搬送された静脈洞血栓症患者12例のうち，抗凝固薬の投与による内科加療を行ったにもかかわらず出血拡大や臨床症状の悪化を認めた症例や，内科加療を行う前に進行性に症状の悪化を来した症例に対して，機械的血栓回収療法を行った上矢状静脈洞血栓症の5症例の経験を基に，その手技について検討を行った．なお，機械的血栓回収療法を行わなかった7例のうち6例に関しては，上矢状静脈洞血栓症が2例，横-S状静脈洞血栓症が3例，直静脈洞血栓症が1例で，これらは内科加療のみで良好な経過を得ることができたが，残りの1例に関しては，上矢状静脈洞血栓症で，ヘパリン投与開始後に著明な出血拡大による脳ヘルニアを認め，緊急で開頭血腫除去術，減圧開頭術を施行し，機械的血栓回収療法を行うことなくmodified Rankin Scale（mRS）5で転院となった30歳男性の症例であった．

当院では，静脈洞血栓症患者に対し，まずはAPTT 2倍を目標としたヘパリン投与を行う[4]．ただし，来院時の頭部CTにて頭蓋内出血を認める症例に関しては初回CTから約24時間が経ったフォローアップCTにて出血の拡大がないことを確認してから投与を開始するようにしている[1,2]．それにもかかわらずけいれん重積などの臨床症状の悪化を来す症例，出血拡大を来す症例，またはヘパリン投与開始前にこれらを認める症例に対し，機械的血栓回収療法を行う方針としている．

機械的血栓回収療法の有無にかかわらず，約1週間ヘパリン投与を行いつつ，早期にワルファリンカリウム内服を開始し，約3カ月間は内服を継続し[5]，画像上閉塞していた静脈洞の描出が良好なことを確認して内服を終了するようにしている．

具体的な手技であるが，まず診断用として4 Fr診断カテーテルを内頚動脈に誘導留置し，治療用として右大腿静脈に8 Frロングシースを挿入して8 Frバルーンガイディングカテーテルをなるべく遠位（可能であれば横静脈洞まで）に誘導する．これは後に行う吸引カテーテルの押し引きを行いやすくするためである．一般的に上矢状静脈洞は右横静脈洞と交通していることが多いため，右横静脈洞からのアプローチを第一選択としているが，内頚動脈撮影にて交通具合が把握できる場合はそれに従って左右のアプローチの選択を行う．なお，バルーンガイディングカテーテルを誘導した後，血栓の肺静脈への迷入を予防する目的でバルーンは終始拡張するように留意している．また，上矢状静脈洞へのアプローチ時間短縮

©MEDICUS SHUPPAN,Publishers Co., Ltd.All Rights Reserved

のために我々は0.035 inchガイドワイヤーを用いて大口径吸引カテーテルを血栓部まで誘導し，血栓の近位端の把握は吸引カテーテル撮影にて行い，血栓の遠位端の把握は上矢状静脈洞の遠位まで誘導したマイクロカテーテル撮影にて行っている．血栓回収手技の詳細として，まずは血栓を効率的に破砕すべく，現在本邦において使用可能なステントリトリーバーのうち最大径を有し，かつclosed end basket構造をもつEmboTrap Ⅲ 6.5×45 mm（ジョンソン・エンド・ジョンソン）を用いて血栓を破砕した後に可及的速やかにEmboTrap Ⅲを吸引カテーテル内に引き込み，吸引カテーテルを前後に動かし，吸引ポンプを使わずに用手的に血栓の吸引を行う．吸引カテーテルでの吸引操作を繰り返すことで血栓がおおむね除去されれば手技を終了とするが，この手技では出血量が多くなる懸念があるため，治療が長時間にならないように注意が必要である．静脈洞内の血流が再開した後は，ヘパリンなどの抗凝固薬によって皮質静脈との交通ができるものと考えており，ここで手技を終了とする．

なお，血栓除去デバイスは適応外使用となるため，院内倫理委員会の許可を得て治療を行っている．

Ⅲ. 結　果

本報告における5症例は全例において来院時脳出血を認めており，3症例では経口避妊薬の内服を行っていた若年女性で，ほか2例は原因不明であった（**Table1**）．

なお，本報告における5症例において，術中・術後の治療合併症は認めていない．

〈代表症例〉

症　例：35歳，女性．

主　訴：頭痛，両上肢脱力．

現病歴：起床時からの頭痛および両上肢脱力にて救急搬送された．

既往歴：月経困難症に対し経口避妊薬を内服中．

入院時神経学的所見：Japan Coma Scale（JCS）0，両上肢のManual Muscle Test（MMT）3/5，その他神経学的脱落所見を認めなかった．National Institute of Health Stroke Scale（NIHSS）：2/42であった．

Table 1 Summary of patients enrolled in our study

Patient number	Age, sex	Risk factor	Symptoms	mRS on admission	Clinical deterioration	MT devices (Stent retriever, Aspiration catheter, Guiding catheter)	mRS at discharge
1	68, M	unknown	Aphasia, Epilepsy	2	status epilecticus	EmboTrap Ⅲ 6.5×45 mm, AXS Vecta 71, 8 Fr OPTIMO	0
2	30, F	oral contraceptive	Headache, Aphasia	2	hematoma growth	EmboTrap Ⅲ 6.5×45 mm, React71, 8 Fr OPTIMO	1
3	35, F	oral contraceptive	Headache, Hemiparesis	2	status epilecticus	EmboTrap Ⅲ 6.5×45 mm, React71, 8 Fr OPTIMO	0
4	57, M	unknown	Headache	0	status epilecticus	EmboTrap Ⅲ 6.5×45 mm, CEREGLIDE71, EMBOGUARD	0
5	31, F	oral contraceptive	Headache	0	hematoma growth	EmboTrap Ⅲ 6.5×45 mm, React71, 8 Fr BranchorXF	0

mRS: modified Rankin Scale.
MT: mechanical thrombectomy.

©MEDICUS SHUPPAN,Publishers Co., Ltd.All Rights Reserved

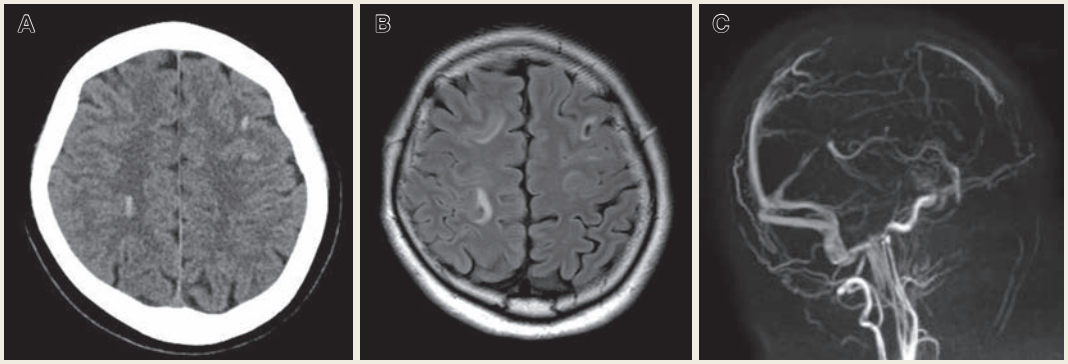

Fig. 1
A：CT image showed bilateral subcortical hemorrhage.
B：FLAIR image showed bilateral subcortical hemorrhage and perifocal edema.
C：MR venography showed mid portion of superior sagittal sinus（SSS）occlusion.

入院時血液検査：D-dimer 1.6 μg/mL と軽度上昇のほか，有意な所見を認めなかった．

入院時画像所見：Computed tomography（CT）**(Fig. 1A)** では右頭頂葉ならびに左前頭葉皮質下に小出血を認めた．Magnetic resonance imaging（MRI）の fluid-attenuated inversion recovery（FLAIR）で CT と同様に脳内出血の所見と一部周囲の浮腫性変化を認めた **(Fig. 1B)**．Magnetic resonance venography（MRV）では上矢状静脈洞中間部の閉塞を認めた **(Fig. 1C)**．

入院後経過：脳静脈洞血栓症の診断で，APTT が約 2 倍となるようにヘパリンによる抗凝固療法を開始したが，入院翌日にけいれん重積を発症した．CT 所見に変化はなかったが，症状の悪化を伴い，今後脳出血の拡大や浮腫性変化の増悪が懸念され，患者家族の希望もあり血栓回収療法を行う方針とした．

脳神経血管内治療：局所麻酔下に，右上腕動脈アプローチにて右内頚動脈撮影を行ったところ，動脈相で明らかな血流遅延やうっ滞所見は認められなかったが，静脈相にて上矢状静脈洞中間部の閉塞を認めた **(Fig. 2A)**．静脈洞交会から両側横静脈洞が描出されており，血栓は上矢状静脈洞中間部に限局していると判断し，血栓回収療法を行うこととした．全身ヘパリン化の後に右大腿静脈より 8 Fr OPTIMO EPD（東海メディカルプロダクツ）を 6 Fr JB2（メディキット）/ ラジフォーカス（テルモ）0.035 inch を用いて左 S 状静脈洞まで誘導，ラジフォーカス 0.035 inch を用いて React71（日本メドトロニック）を上矢状静脈洞内の血栓手前まで誘導し，静脈洞撮影を行って血栓近位端の正確な位置を把握した **(Fig. 2B)**．血栓の近位への飛散を防ぐために，OPTIMO EPD のバルーンは手技中，終始 inflate した．続いてマイクロガイドワイヤーを用いて Phenom 21（日本メドトロニック）を血栓の遠位と思われる位置まで誘導し，マイクロカテーテル撮影を行って血栓の遠位端を把握した．ここで EmboTrap Ⅲ 6.5 × 45 mm を用いて EmboTrap Ⅲ を React71 内に回収して，血栓を破砕した後に用手吸引をかけながら React71 を前後に動かし **(Fig. 2C)**，血栓で吸引カテーテル内が詰まった場合は体外に出してフラッ

©MEDICUS SHUPPAN,Publishers Co., Ltd.All Rights Reserved

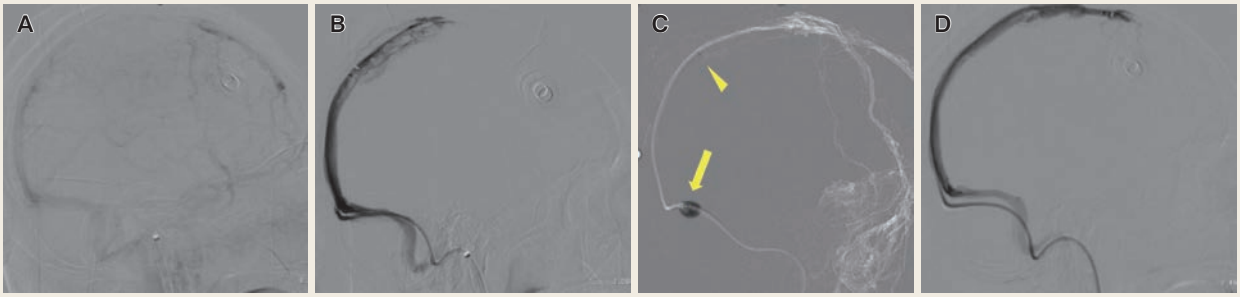

Fig. 2

A：Right internal carotid angiogram showed mid portion SSS occlusion.
B：Intra sinus angiogram revealed massive clots in SSS.
C：We guided a balloon guiding catheter as distal as possible and slided an aspiration catheter with manual aspiration. Arrow：Expanded OPTIMO balloon. Arrow head：Tip of React71.
D：Complete recanalization of SSS after mechanical thrombectomy.

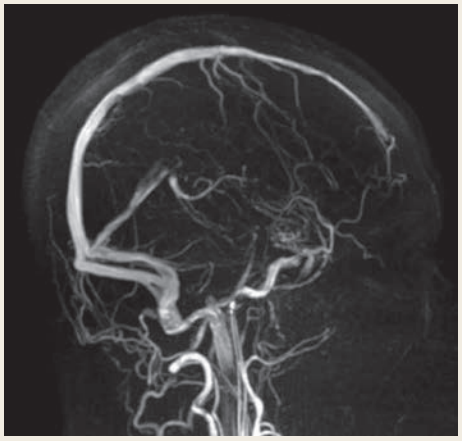

Fig. 3

Follow up MR venography showed good recanalization of SSS.

シュ清掃をした後に同様の操作を繰り返し，最終的に静脈洞内の血栓がほぼ除去できたことを確認して手技を終了とした（**Fig. 2D**）.

治療後経過：経口避妊薬は中止とし，ヘパリン投与を継続しつつ，術翌日よりワルファリンカリウム内服に置換し，PT-INR 2.5 程度を目標に管理した．術後 MRI では浮腫性変化は改善し，上矢状静脈洞の開存が維持されていることを確認した（**Fig. 3**）．リハビリを行い，術後 2 週間後に mRS 0 にて自宅退院となった．現在治療後 1 年以上が経過しているが，明らかな再発は認めていない．

IV. 考　察

脳静脈洞血栓症は若年性脳卒中の原因の一つであり，罹患率は年間 10 万人中 1.32 人と稀である[6]．International Study on Cerebral Vein and Dural Sinus Thrombosis（ISCVT）の報告では死亡率は 8.3％で，妊娠や経口避妊薬が発症に関係していることが多いが，原因不明の場合もある[1]．本報告において，3 症例は経口避妊薬の内服を行っていた若年女性で，ほか 2 例は COVID-19 に対するワクチン接種後約 1 カ月が経過した中年男性の症例であった．COVID-19 ワクチン接種後の脳静脈洞血栓症に関して報告した文献も存在するが[7]，特徴の一つとして血小板減少が挙げられている．本報告の男性症例 2 例に関してはいずれも血小板は基準値内であったことから，COVID-19 ワクチンが原因とは断定できず，そのほかに原因となる疾患も判明しなかったことから原因不明とした．また，特にけいれん重積や出血発症，意識障害が高度の場合は予後不良とされている[8]．

通常，抗凝固薬による内科的治療が行われる[2]が，重症例や抗凝固薬により改善がみられない症

©MEDICUS SHUPPAN,Publishers Co., Ltd.All Rights Reserved

例には血栓溶解薬の局所投与，脳圧コントロールを目的とした外減圧術や，直達法での静脈洞血栓除去術の有効性が報告されている[9, 10]．一方で近年は脳神経血管内治療の進歩に伴い，バルーンによる機械的破砕術[11]やステントリトリーバー，吸引カテーテルを用いての血栓回収術などの有用性や安全性が報告されている[12, 13]．

我々は前述の予後不良因子を有し，内科加療のみでは症状が悪化した症例，もしくは内科加療開始前に症状の悪化した症例に対してステントリトリーバーと吸引カテーテルを併用した機械的血栓回収療法を行っている．

具体的な治療方法は「Ⅱ．対象・方法」の項目のとおりであるが，ポイントは，吸引カテーテルを頻回に前後させることを可能にすべく，誘導性に優れたバルーンガイディングカテーテルをなるべく遠位に留置し，現在本邦において使用可能なステントリトリーバーのうち最大径を有するEmboTrap Ⅲ 6.5 × 45 mm を一度血栓部にてpass させて血栓を砕くことである．EmboTrap Ⅲは closed end basket 構造を有するため血栓を破砕できると考え，我々は好んで使用している．続いて大口径かつ耐久性に優れた吸引カテーテルを用いて，用手にて頻回に吸引を繰り返す．吸引カテーテルの選択については，昨今の吸引カテーテルは以前のものより耐久性が向上しており，どの会社のものでも問題はないと考えている．また，用手的な吸引を行う理由として，大量血栓により頻回に吸引カテーテル内が閉塞するため，用手的な吸引のほうが閉塞したことを判断しやすく，その都度体外でのフラッシュ清掃を迅速に行えるためである．この際，大量血栓ゆえ吸引カテーテル内が詰まってしまい，体外にてフラッシュ清掃を行って再度吸引カテーテルを誘導する際は，バルーンガイディングカテーテルが遠位に誘導できていれば，時間短縮のために吸引カテーテルを同軸デバイスなしで誘導する．同軸でカテーテルやガイドワイヤーを用いるほうがむしろ皮質静脈への引っかかりが多く，それにより出血性合併症が懸念される．昨今の吸引カテーテルは先端のラウンド加工がなされているため，吸引カテーテル単体での誘導が有用だと考えている．ただし，静脈洞交会部で上矢状静脈洞を選択できない場合など，誘導に難渋する際はガイドワイヤーを用いての誘導が必要となる．

本治療中における最も重大な合併症はデバイスの皮質血管への迷入による出血性合併症であり，そのリスクを減らすためにも当然であるが必ず複数人で治療に臨み，正面・側面の両方向からの視認を行うことが重要であると考える．

本報告においてはこの方法で上矢状静脈洞の血流を再開通させることができたが，完全再開通が得られない可能性もある．その場合はPTAバルーンによる破砕を行ったうえで吸引カテーテルでの吸引を行う方法も考えられるが，硬膜内血管とはいえ，バルーンの inflation には細心の注意が必要なことはいうまでもない．

また，今回は上矢状静脈洞に関し報告をしたが，直静脈洞や横 -S 状静脈洞の血栓症症例も存在する．機械的血栓回収療法に関しては基本的に同様の操作でよいと考えるが，治療適応にはより慎重な姿勢が必要である．

脳静脈洞は脳動脈と違い，壁の耐久性が高いと考えられる[13]ため，我々の提唱するステントリトリーバーによる血栓破砕後に頻回の吸引操作を行う治療法が有用と考え，本報告において我々の

©MEDICUS SHUPPAN,Publishers Co., Ltd.All Rights Reserved

提唱する治療方法にて良好な結果を得ることができたが，治療件数が5例と少ないため，有効性や危険性に関しては今後さらに症例を重ねていく必要性があると考えられた．

V. 結　語

内科的治療抵抗性の上矢状静脈洞血栓症に対する，ステントリトリーバーと吸引カテーテルを用いた機械的血栓回収療法は有効な治療方法の一つになり得ると考えられた．

COI
本論文に関して，開示すべき利益相反関連事項はない．

文献

1) Ferro JM, et al: Prognosis of cerebral vein and dural sinus thrombosis: results of the International Study on Cerebral Vein and Dural Sinus Thrombosis (ISCVT). Stroke 35: 664-70, 2004
2) Saposnik G, et al: Diagnosis and Management of Cerebral Venous Thrombosis: A Scientific Statement From the American Heart Association. Stroke 55: e77-90, 2024
3) Quealy JB: Mechanical Thrombectomy for Aseptic, Atraumatic, Medically Refractory Cerebral Venous Sinus Thrombosis: a Systematic Review. Clin Neuroradiol 34: 451-63, 2024
4) Brucker AB, et al: Heparin treatment in acute cerebral sinus venous thrombosis: a retrospective clinical and MR analysis of 42 cases. Cerebrovasc Dis 8: 331-7, 1998
5) Sartori MT, et al: A prospective cohort study on patients treated with anticoagulants for cerebral vein thrombosis. Eur J Haematol 89: 177-82, 2012
6) Coutinho JM, et al: The incidence of cerebral venous thrombosis: a cross-sectional study. Stroke 43: 3375-7, 2012
7) Quealy JB: Mechanical Thrombectomy for Aseptic, Atraumatic, Medically Refractory Cerebral Venous Sinus Thrombosis: a Systematic Review. Clin Neuroradiol 34: 451-63, 2024
8) Stam J: Thrombosis of the cerebral veins and sinuses. N Engl J Med 352: 1791-8, 2005
9) Coutinho JM, et al: Decompressive hemicraniectomy in cerebral sinus thrombosis: consecutive case series and review of the literature. Stroke 40: 2233-5, 2009
10) Lechanoine F, et al: Surgical Thrombectomy Combined with Bilateral Decompressive Craniectomy in a Life-Threatening Case of Coma from Cerebral Venous Sinus Thrombosis: Case Report and Literature Review. World Neurosurg 120: 485-9, 2018
11) Shui SF, et al: Balloon dilatation and thrombus extraction for the treatment of cerebral venous sinus thrombosis. Neurol India 62: 371-5, 2014
12) Siddiqui FM, et al: Mechanical thrombectomy in cerebral venous thrombosis: systematic review of 185 cases. Stroke 46: 1263-8, 2015
13) Ilyas A, et al: Endovascular mechanical thrombectomy for cerebral venous sinus thrombosis: a systematic review. J Neurointerv Surg 9: 1086-92, 2017

©MEDICUS SHUPPAN,Publishers Co., Ltd.All Rights Reserved

Usefulness of mechanical thrombectomy with stent retriever and aspiration catheter for superior sagittal sinus thrombosis in our hospital

Shohei KIMURA, Shogo KAKU, Shota SONODA, Yu MASUKO
Noshinkeigeka Higashi Yokohama Hospital

Cerebral venous sinus thrombosis is generally associated with a poor prognosis. The standard treatment involves medical intervention with anticoagulants, such as heparin. Mechanical thrombectomy is considered effective in cases of symptom progression despite medical intervention.

Five cases of superior sagittal sinus thrombosis were treated with mechanical thrombectomy using a stent retriever and aspiration catheter. Following admission, patients experienced progressive symptoms accompanied by concerning radiological evidence; however, the procedure resulted in favorable clinical outcomes.

©MEDICUS SHUPPAN,Publishers Co., Ltd.All Rights Reserved