〈脳神経外科速報　vol.35 no.3 e20253503d, 2025〉

# 遠位橈骨動脈アプローチを利用した日帰り脳血管撮影の有用性

**木下由宇[1)]，近藤智正[1)]，高屋善徳[1)]，指田涼平[1)]，勝野 亮[1)]**

1）湘南東部総合病院脳神経外科　〒253-0083 神奈川県茅ヶ崎市西久保 500

**諸　言：**経橈骨動脈アプローチ（transradial approach：TRA）による脳血管撮影は増加しているが，本邦ではまだ日帰り検査で行っている施設は少ない．今回，我々は日帰りdistal radial approach（dRA）による脳血管撮影を施行した症例につき，後方視的にその有用性および問題点を検討した．

**方　法：**2022年4月より2024年3月までに施行した日帰り脳血管撮影患者につき，合併症，アプローチ変更を検討した．

**結　果：**168例に日帰り脳血管撮影を試みて，163例（97％）で成功した．5例（3％）でfemoral approach（FA）に変更を余儀なくされ，入院となった．合併症として，1例で上腕動脈の分枝にワイヤが迷入して出血を起こし，1例で穿刺部の感覚低下が残存したが症候性の脳梗塞を来した症例はなかった．

**結　語：**dRAによる日帰り脳血管撮影は施行可能であり，FAに比べて合併症が少なく医療経済的にも有用である．

**Key Words**

TRA, dRA, cerebral angiography, one-day, outpatient

**Key Slide**

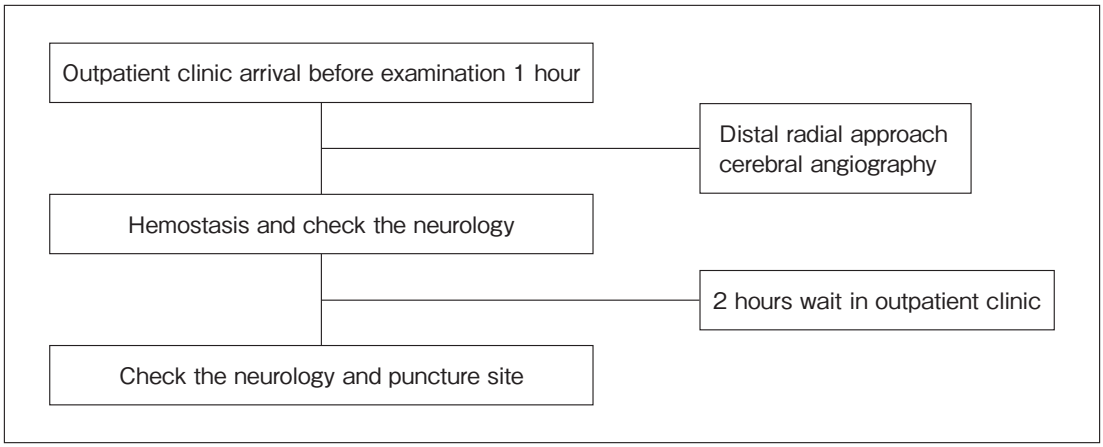


(Received July 5, 2024; Accepted August 7, 2024)



©MEDICUS SHUPPAN,Publishers Co., Ltd.All Rights Reserved

## I. 緒　言

経橈骨動脈アプローチ（transradial approach：TRA）による脳血管撮影の有用性の報告はあるが，本邦ではまだ日帰り検査で行っている施設は少ない[1]．しかしながら，循環器領域や欧米では，すでに日帰り血管造影検査は当たり前のように行われている[2, 3]．当院では2022年4月に脳血管センターを立ち上げ，脳血管撮影はその低侵襲性を活かしてdistal radial approach（dRA）を利用し，主に日帰りで施行してきた．今回我々は当院における日帰り脳血管撮影の結果を後ろ向きに評価し，その安全性，有効性を検討する．

## II. 方　法

2022年4月から2024年の3月までに，当院で施行した緊急脳血管撮影26例を除外した予定脳血管撮影連続188件中，患者の希望で入院で行った20例を除いた168件を日帰り検査で試みた．そのうち5件は，femoral approach（FA）にアプローチ変更を余儀なくされた．163件を日帰り検査で行っており，これらを後ろ向きに検討した（**Fig. 1**）．日帰り脳血管撮影は**Fig. 2**で示すように，検査1時間前に来院してもらい体調を確認し，問題なければその後に脳血管撮影検査を施行した．検査後に止血と神経学的所見を確認した後に安静度フリーで2時間院内で待機してもらい，最後にもう一度神経学的所見と穿刺部が問題ないことを確認後に帰宅とした．

抗血栓療法や抗血小板療法を行われている患者に対しても，同方法同時間で止血を行った．脳血管撮影の穿刺は局所麻酔下に22 Gのサーフローでブラインドもしくはエコーガイド下とし，左椎骨動脈撮影が必須の場合は左のdRAを，それ以

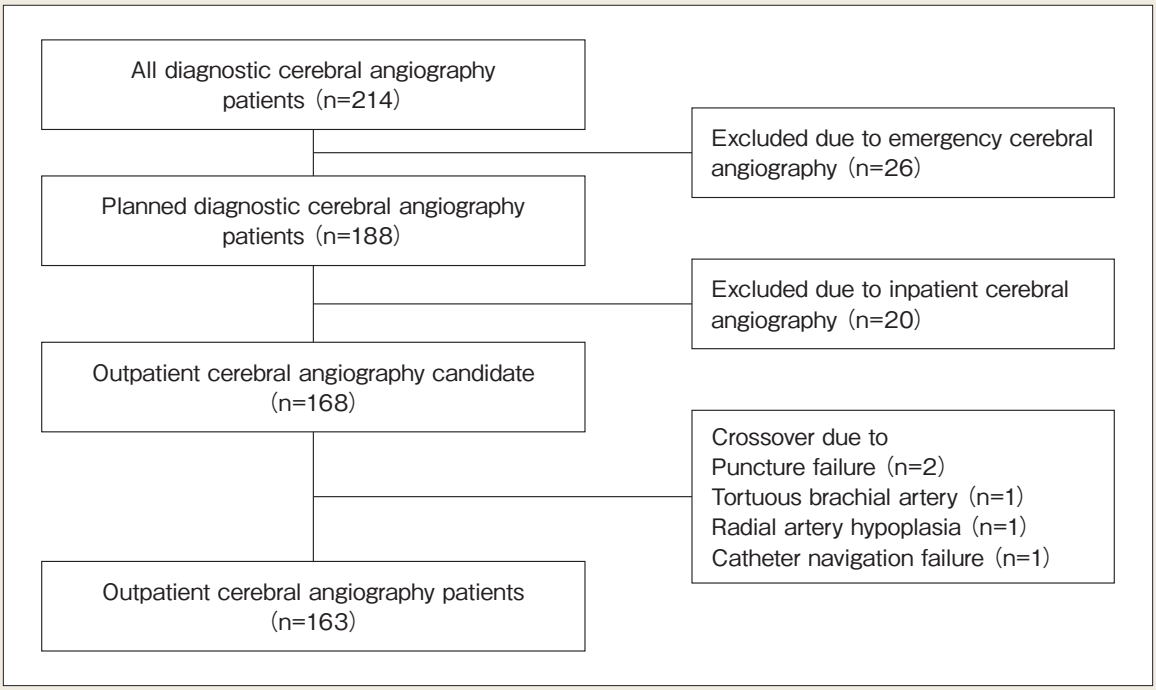


**Fig. 1** Study flow chart


©MEDICUS SHUPPAN,Publishers Co., Ltd.All Rights Reserved

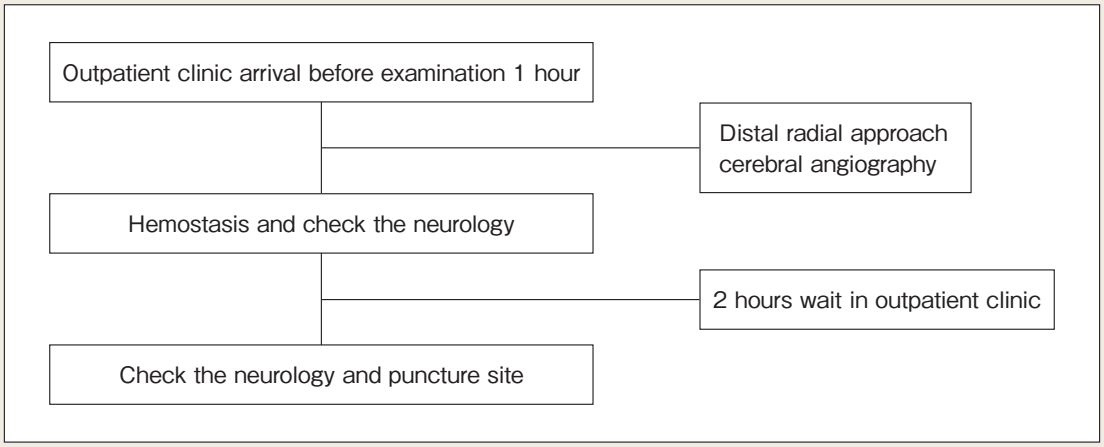


**Fig. 2**
Outpatient cerebral angiography protocol

外は右の dRA を第一選択とした．右の dRA が低形成の場合は，左の dRA もしくは右の conventional radial approach（cRA）を第二選択とし，そのいずれも低形成の場合は右の ulnar approach もしくは FA を施行した．シースは 3 Fr 40 cm シース（メディキット）を，診断カテーテルは 3.3 Fr の JB2 またはシモンズ型の MS2，SIM2，MS4，MS4K（いずれも 125 cm，メディキット）を使用した．ガイドワイヤは 3.3 Fr カテーテルの最大適合径の 0.032 inch，180 cm の normal type もしくは half stiff type のラジフォーカス（テルモ）を使用した[4]．ヘパリンの全身投与や血管拡張薬の投与は原則行わずに，止血は用手圧迫とステプティ（ニチバン）を用いた（**Fig. 3**）．dRA で脳血管撮影を施行して 1 ～ 6 vessel study を行い，何らかの理由で目的血管の撮影ができない場合はアプローチ変更を行い，FA に切り替えた場合は入院安静臥床し，翌日退院とした．

**Fig. 3**
The puncture site hemostasis is achieved by manual compression followed by fixation with Stepty for 2 hours.

## III. 結　果

**Table 1** に示すように，施行患者の平均年齢は 64.8 歳で男性が 96 人（58.9％）であった．疾患は動脈瘤が 60 例（36.8％），脳梗塞や脳出血が 71 例（43.6％），頭蓋内外の血管狭窄が 17 例（10.4％），脳動静脈奇形もしくは動静脈瘻が 10 例（6.1％），腫瘍が 2 例（1.2％），そのほかが 3 例（1.8％）であった．163 件の日帰り脳血管撮影のうち dRA が 143 例（87.7％），cRA が 19 例（11.7％），ulnar approach が 1 例（0.6％）であった．

FA に変更を余儀なくされた症例は 5 例（3.0％）で，2 例（1.2％）が穿刺困難，1 例（0.6％）が radial


©MEDICUS SHUPPAN,Publishers Co., Ltd.All Rights Reserved

**Table 1** The patients characteristics who underwent outpatient cerebral angiography.

| Patients characteristics, n=163 | |
|---|---|
| Age, mean（SD） | 64.8（14.1） |
| Male, n（%） | 96（58.9） |
| **Disease** | |
| Cerebral aneurysm, n（%） | 60（36.8） |
| Hemorrhage or infarction, n（%） | 71（43.6） |
| Intra & extracranial artery disease, n（%） | 17（10.4） |
| Areteriovenous fistura or malformation, n（%） | 10（6.1） |
| Tumors, n（%） | 2（1.2） |
| Others, n（%） | 3（1.8） |
| **Approach** | |
| Right side puncture, n（%） | 160（98.2） |
| dRA, n（%） | 143（87.7） |
| cRA, n（%） | 19（11.7） |
| Ulnar approach, n（%） | 1（0.6） |
| **Using catheter (3.3 Fr)** | |
| JB2, n（%） | 7（4.3） |
| MS2, n（%） | 84（51.5） |
| SIM2, n（%） | 57（35.0） |
| MS4, n（%） | 3（1.8） |
| MS4K, n（%） | 6（3.7） |
| **Complication** | |
| Thumb numbness, n（%） | 1（0.6） |
| Extravasation of upper limb, n（%） | 1（0.6） |

artery に loop を形成していたためカテーテル挿入が困難だったもの，2 例（1.2%）が右鎖骨下動脈と腕頭動脈の蛇行が強く右穿刺から左の内頚動脈が選択できなかったものであった．橈骨動脈の攣縮により手技不能となった症例はなかった．合併症として穿刺部の感覚異常を訴えるものが 1 例（0.6%），上腕動脈からの細い branch にワイヤが迷入して穿孔したものが 1 例（0.6%）であったが，用手圧迫にて止血して問題はなかった．症候性の脳梗塞の合併症もなかった．

## IV. 考　察

循環器領域で 1,654 例の TRA でのアクセス不成功例は 30 例（1.8%）であり，内訳として穿刺困難が 17 例（57%），橈骨動脈攣縮が 5 例（17%），橈骨動脈の蛇行が 4 例（13%），鎖骨下動脈の蛇行が 2 例（7%），カテーテルの誘導困難が 2 例（7%）であった[5]．いちばんの問題と思われる穿刺困難に関しては，エコーガイド穿刺が有用である[3]．我々も初期に穿刺困難例を 2 例経験して FA に変


©MEDICUS SHUPPAN,Publishers Co., Ltd.All Rights Reserved

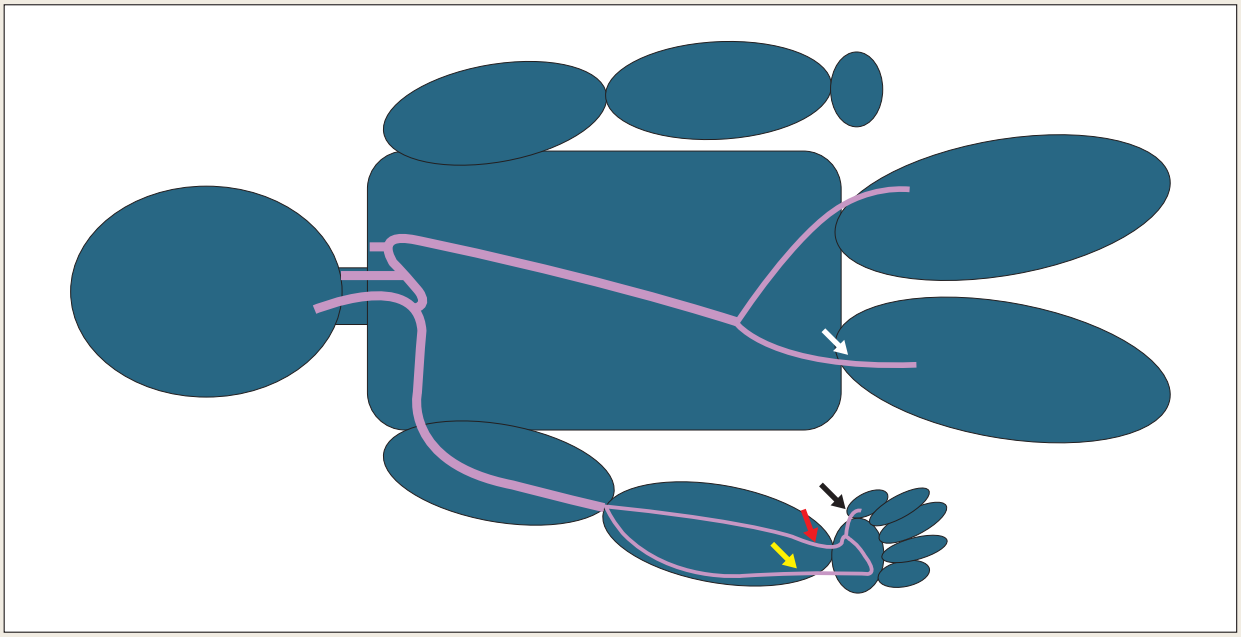

**Fig. 4**
The schema of the femoral approach（white arrow），distal radial approach（black arrow），conventional radial approach（red arrow）and ulnar approach（yellow arrow）.

更したが，後にエコーガイド下での穿刺を導入してからは穿刺困難例は経験していない．さらに橈骨動脈の低形成も穿刺前にエコーで観察できるので，無用な穿刺を防ぐことができる．

続いて問題とされる橈骨動脈攣縮に関して，我々は診断撮影では1例も経験していない．橈骨動脈攣縮はより太いカテーテルを用いた際に起こりやすいといわれており，我々は3.3 Frとより細い診断カテーテルを使用していることで，拡張薬を使用せずともに橈骨動脈が起こらなかったと考えられる[6]．3 Frの造影カテーテルの造影能については，冠動脈造影では8mL/s，合計30 mLの造影でも4 Frと比べて遜色ないとされており，脳血管撮影時に使用する注入速度および注入量にも十分耐えられると思われる[7]．

Carraroらによると，脳血管撮影の合併症は0.3～2.6%とされている[8]．我々の日帰り脳血管撮影の合併症率は1.2%であり，過去の報告の頻度と同程度と考える．dRA firstにしたことで，FAの最も大きな問題である鼠径血腫や時に致死的となり得る後腹膜血腫が皆無となり，大きなメリットをもたらしたと考えられる．ただし，TRAにおける脳血管撮影のFAへのアプローチ変更は8%と過去の報告がある[9]．我々のシリーズで，dRAから目的血管の選択ができない症例は1例（0.6%）のみであった．Radial loopやbrachial loopを形成する場合，血管解離を起こさないような丁寧なワイヤ操作によりワイヤを先行させることで血管を直線化し，大半の症例で手技が可能であるが，この症例は右の鎖骨下動脈に激しい蛇行が存在して上手くカテーテルのトルクが伝わらずに左総頚動脈を選択ができなかった．あらかじめ，大動脈弓の形状や大血管の走行をmagnetic resonance angiography（MRA）やcomputed tomography


©MEDICUS SHUPPAN,Publishers Co., Ltd.All Rights Reserved

angiography（CTA）で評価しておくことも重要であると考える．

右穿刺から左内頚動脈へのカテーテル誘導が，治療では難しいとされている[10]．診断撮影では大動脈弁で細径のカテーテルを反転させて持っていくことで，ほとんどの症例で右穿刺から左の総頚，もしくは内頚外頚動脈への選択が可能であった．右穿刺から左椎骨動脈の選択も同様に可能である．これらのことから，目的血管の選択性においても dRA は FA に遜色ないと思われる．止血に関しても dRA は cRA よりも有意に止血時間が短いという結果が出ており，さらに通常の 4 Fr より細い径の 3 Fr シースを使用していることも止血時間の短縮に寄与していると考えられ，外来日帰り検査により適している[11]．

我々の FA へのアプローチ変更で外来検査困難となった症例は 5 例（2.9％）であり，十分外来日帰り検査を行える水準であると思われる．米国における脳血管撮影の費用の中央値は入院で $26,968，外来で $16,151 とされており，脳血管撮影を外来検査で行えることで患者の選択権が拡大し，さらに医療経済の抑制に寄与する可能性がある[2]．医療費の増大が問題となっている本邦では，今後の選択肢の 1 つとして多施設での導入の検討も考慮されてもよいのかもしれない．

## V. 結　語

dRA による日帰り脳血管撮影は有用性，安全性ともに優れており今後脳血管撮影の選択肢の 1 つとなり得る．

**COI**

本論文の投稿に際して利益相反（COI）はありません．

本論文の投稿に際して倫理審査を得ております（承認番号 20240729-001）．

**文献**

1) Matsumoto Y, et al: Transradial approach for diagnostic selective cerebral angiography: results of a consecutive series of 166 cases. AJNR Am J Neuroradiol 22: 704-8, 2001
2) Bekelis K, et al: Socioeconomic characteristics of patients undergoing ambulatory diagnostic cerebral angiography in four US States. Int Angiol 33: 58-64, 2014
3) Yoshimachi F, Ikari Y: Distal radial approach: a review on achieving a high success rate. Cardiovasc Interv Ther 36: 30-8, 2021
4) 木下由宇：橈骨動脈アプローチの診断と治療．脳外速報 33：6-9，2023
5) Abdelaal E, et al: Risk score, causes, and clinical impact of failure of transradial approach for percutaneous coronary interventions. JACC Cardiovasc Interv 6: 1129-37, 2013
6) Abdelaal E, et al: 4Fr in 5Fr sheathless technique with standard catheters for transradial coronary interventions: technical challenges and persisting issues. Catheter Cardiovasc Interv 85: 809-15, 2015
7) Ijichi T, Ikari Y: Transradial coronary angiography with virtual 1 French, sheathless 3 French catheter. Catheter Cardiovasc Interv 82: E676-7, 2013
8) Carraro do Nascimento V, et al: Transradial versus transfemoral access for diagnostic cerebral angiography: frequency of acute MRI findings in 500 consecutive patients at a single center. J Neurointerv Surg 17: 181-5, 2025
9) Zussman BM, et al: A prospective study of the transradial approach for diagnostic cerebral arteriography. J Neurointerv Surg 11: 1045-9, 2019
10) Hanaoka Y, et al: Transradial Approach as the Primary Vascular Access with a 6-Fr Simmons Guiding Sheath for Anterior Circulation Interventions: A Single-Center Case Series of 130 Consecutive Patients. World Neurosurg 138: e597-606, 2020
11) Aminian A, et al: Distal versus conventional radial access for coronary angiography and intervention: Design and rationale of DISCO RADIAL study. Am Heart J 244: 19-30, 2022


©MEDICUS SHUPPAN,Publishers Co., Ltd.All Rights Reserved

# The feasibility of outpatient diagnostic cerebral angiography via distal radial approach

Yu KINOSHITA [1], Tomomasa KONDO [1], Yoshinori TAKAYA [1], Ryohei SASHIDA [1], Makoto KATSUNO [1]

1) Department of Neurosurgery, Shonan Tobu General Hospital

Introduction: Although the number of cerebral angiography using the transradial approach (TRA) is increasing, there are still few facilities in Japan that perform the procedure on outpatient cerebral angiography. In this study, we retrospectively review our experience of the outpatient cerebral angiography with distal radial approach (dRA) and its usefulness and problems.

Methods: From April 2022 to March 2024, the complications and crossover to inpatient exams were examined for patients who underwent outpatient cerebral angiography.

Results: Outpatient cerebral angiography was attempted in 168 cases and was successful in 163 cases (97%). 5 cases (3%) were forced to change to the femoral approach (FA). Complications included extravasation due to a wire migrating into a branch of the brachial artery in 1 case, and residual decreased sensation at the puncture site in 1 case, but no cases developed symptomatic cerebral infarction.

Conclusion: Outpatient cerebral angiography using dRA is useful in terms of not only technique but also medical economics.



©MEDICUS SHUPPAN,Publishers Co., Ltd.All Rights Reserved