

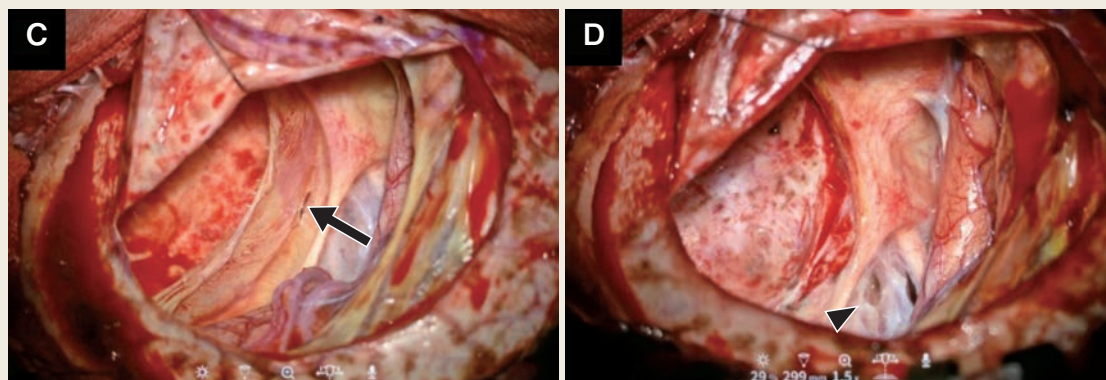
〈脳神経外科速報 vol.34 no.4 e20243404a, 2024〉

# 慢性硬膜下血腫を契機に 症候化した成人くも膜嚢胞の1例

福田翔一<sup>1)</sup>, 富田祐介<sup>1)</sup>, 小橋藍子<sup>1)</sup>, 光延仁雄<sup>1)</sup>, 西垣翔平<sup>1)</sup>, 藤田淳太郎<sup>1)</sup>, 木谷尚哉<sup>1)</sup>, 村岡賢一郎<sup>1)</sup>, 廣常信之<sup>1)</sup>, 西野繁樹<sup>1)</sup>

1) 広島市立広島市民病院脳神経外科・脳血管内治療科 〒730-8518 広島県広島市中区基町 7-33

## Key Slide



**Fig. 2** Intraoperative photographs and pathological findings of the cystic lesion

- C : A cleft (black arrow) was present in the dural membrane close to the junction between the interlayer membrane and the dural membrane.
- D : The outer and interlayer membranes were mostly removed. The inner membrane was fenestrated (black arrowhead).

# A case report of an adult arachnoid cyst becoming symptomatic due to chronic subdural hematoma

Shoichi FUKUDA <sup>1)</sup>, Yusuke TOMITA <sup>1)</sup>, Aiko KOBASHI <sup>1)</sup>, Masakazu MITSUNOBU <sup>1)</sup>, Shohei NISHIGAKI <sup>1)</sup>, Juntaro FUJITA <sup>1)</sup>, Naoya KIDANI <sup>1)</sup>, Kenichiro MURAOKA <sup>1)</sup>, Nobuyuki HIROTSUNE <sup>1)</sup>, Shigeki NISHINO <sup>1)</sup>

<sup>1)</sup> Department of Neurosurgery and Neuroendovascular Surgery, Hiroshima City Hiroshima Citizens Hospital

Arachnoid cysts in adults, usually detected incidentally, can become symptomatic if a chronic subdural hematoma develops. However, the treatment strategy for symptomatic arachnoid cysts remains controversial. We herein describe an adult patient with an arachnoid cyst that became symptomatic secondary to the development of a chronic subdural hematoma, which was successfully treated by craniotomy.

A 50-year-old man was diagnosed with an arachnoid cyst 30 years previously at a general hospital. The cyst was observed without surgical intervention because it appeared to freely communicate with the surrounding subarachnoid space. The patient developed an intractable headache from a month ago, and he was referred to our department for examination and treatment. Magnetic resonance imaging showed an arachnoid cyst in the left middle cranial fossa with an 8-mm-long midline deviation. The cyst was divided into two layers by a membrane-like structure in the sylvian fissure, and neither layer communicated with the basal cistern.

Microscopic surgery for cyst fenestration was performed to relieve the patient's headache. Bloody content was present within the cyst, and a chronic subdural hematoma was suspected. Postoperatively, he was treated with oral Goreisan, tranexamic acid, and carbazochrome sodium sulfonic acid. The cyst volume decreased and the midline deviation improved, and the patient's headache was alleviated.

We have experienced a case in which an arachnoid cyst became symptomatic secondary to the development of a chronic subdural hematoma. Microscopic surgery could be a useful method for a non-communicating arachnoid cyst complicated with a chronic subdural hematoma.

**Key Words :** arachnoid cyst, chronic subdural hematoma, craniotomy

(Received August 4, 2023; Accepted August 31, 2023)

Correspondence to Yusuke TOMITA, M.D., Ph.D.,

Department of Neurosurgery and Neuroendovascular Surgery, Hiroshima City Hiroshima Citizens Hospital, 7-33 Motomachi, Naka-ku, Hiroshima-shi, Hiroshima, 730-8518, Japan

E-mail: y.t.cherry-blossoms [at] live.jp

## I. 緒言

くも膜嚢胞は、CT や MRI で偶発的に発見される機会が多く、その発生頻度は、成人で約 1.4% とされている<sup>1, 2)</sup>。くも膜嚢胞の自然歴に関しては今なお不明な点も多いが、一般的には成人で発見されたくも膜嚢胞は大きさの変化なく無症候で経過するとされ、偶発的に発見された成人くも膜嚢胞が症候化することは稀である<sup>1, 2)</sup>。症候化の原因として慢性硬膜下血腫の合併が知られるが、その機序や症候化した際の治療法についてはまだ議論の多いところである<sup>2, 3)</sup>。慢性硬膜下血腫を契機に症候化し、開頭手術により症候の改善が得られた成人くも膜嚢胞の 1 例を経験したため報告する。

## II. Case presentation

**症例**：50 代男性。

**主訴**：頭痛。

**既往歴**：明らかな外傷歴なし。

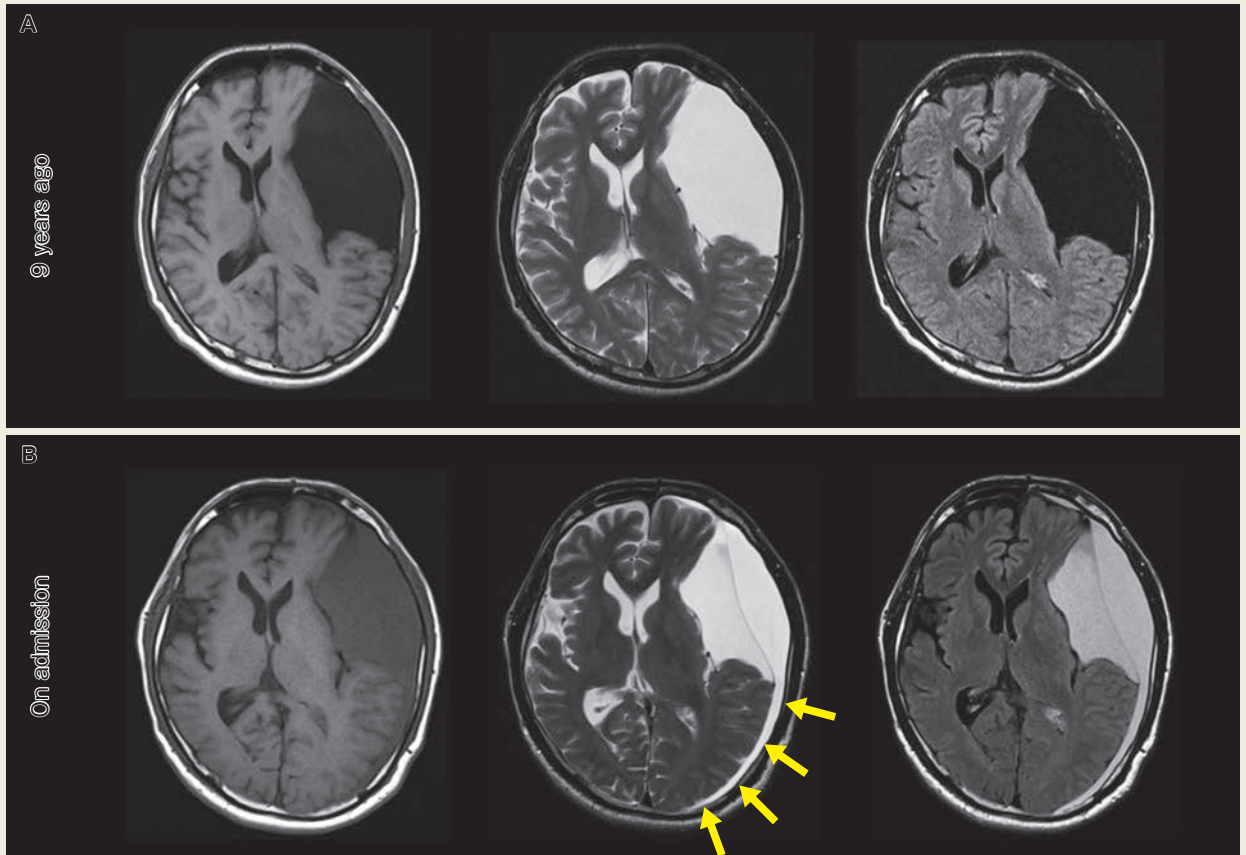
**現病歴**：20 代で偶発的にくも膜嚢胞を指摘され、経過観察とされていた。1 カ月前より難治性の頭痛が出現したため近医を受診、イソソルビドの内服にて頭痛は軽減した。MRI で左中頭蓋窩くも膜嚢胞および左慢性硬膜下血腫を認めたため、当科へ紹介された。内服での症状改善はあるも、完全な消失は得られなかったため手術の方針となった。

**内服歴**：イソソルビド液 70% 30 mL 3 包 / 日。

**入院時神経所見**：意識清明。明らかな麻痺はなく、その他、神経症状は認めない。

**入院時画像所見**：9 年前の頭部 MRI では嚢胞内容は T1 強調画像、T2 強調画像、fluid-attenuated inversion recovery (FLAIR) 画像いずれも髄液と同等の信号強度であった (Fig. 1A)。一方、入院時 MRI では T1 強調画像、FLAIR 画像で嚢胞内容の信号強度の増大を認めた (Fig. 1B)。また、嚢胞内部に新たに隔壁様構造を認め、嚢胞は 2 層に分かれていた。正中偏位の増悪は見られなかったが、慢性硬膜下血腫によりくも膜嚢胞および脳実質への圧排効果を認めていた。

**術中所見**：左前頭側頭開頭による顕微鏡下嚢胞開窓術を施行した。隔壁様構造の附着部を確認するため大きめの開頭範囲とした。開頭を行うと、硬膜下に赤色調の血腫被膜が見られた (Fig. 2A)。血腫被膜を可及的に除去すると淡血性の血腫成分が見られ、吸引除去していくと深部に術前 MRI で隔壁様構造として描出されていた褐色調の隔壁を認めた (Fig. 2B)。この隔壁がくも膜嚢胞の外膜であると考えられた。

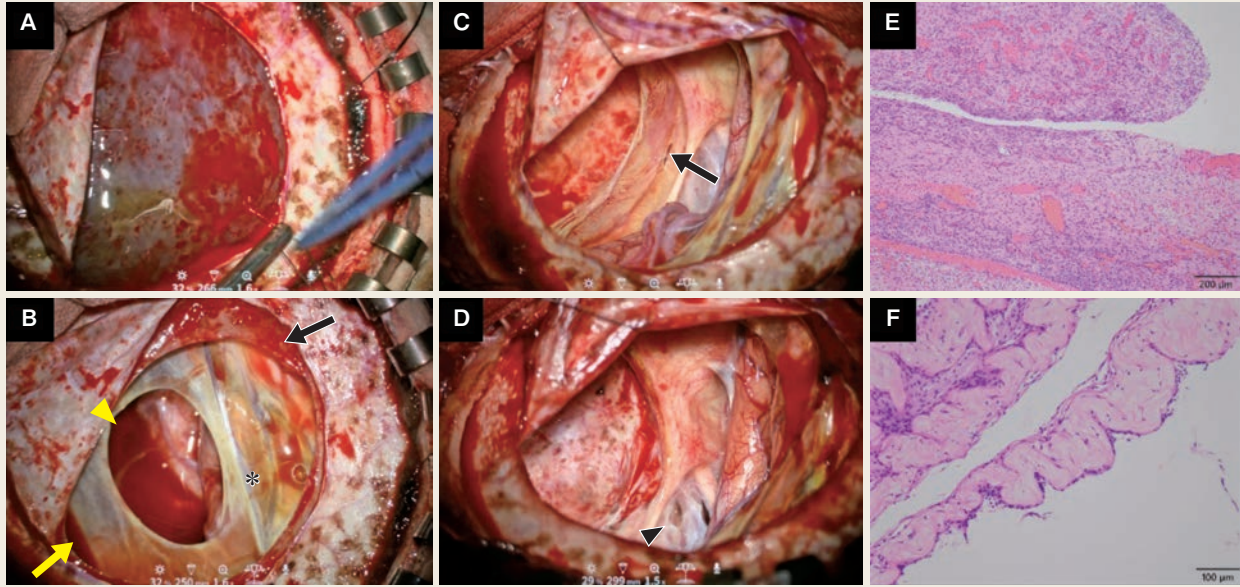


**Fig. 1** Preoperative magnetic resonance imaging

- A : The fluid inside the cyst was similar in appearance to the cerebrospinal fluid in the basal cistern 9 years previously.  
 B : The fluid inside the cyst showed hyperintensity on T1-weighted imaging, T2-weighted imaging, and fluid-attenuated inversion recovery. The fluid markedly compressed the left cerebral cortex (yellow arrow).

が、観察する範囲において血腫腔との間に交通は見られなかった。ここを穿刺すると同質の淡血性の液体を確認した。くも膜嚢胞外膜は脳表から中頭蓋窩硬膜に連続しており、硬膜移行部内側部には裂隙があり、くも膜嚢胞内に向けて持続的な出血を認めた (Fig. 2C, D)。くも膜嚢胞外膜を可及的に切除したが、正常脳への移行部近傍は癒着も危惧されたことから残すかたちとなった。最深部で脳底槽に面する嚢胞内膜へ到達、色調は透明で肥厚したくも膜と思われた。視神経や内頸動脈との癒着が強くサンプリングは困難であったため、膜成分の一部を開窓し、脳槽への交通を付けるのみとした (Fig. 2D)。

**病理所見：**外膜は間質内に血管増生と炎症細胞の浸潤を認め血腫被膜と考えられた (Fig. 2E)。一方で隔壁は、硝子化した間質を認め、扁平な上皮細胞によって裏打ちされ、正常なくも膜組織と思われた。よって隔壁は病理学的にくも膜嚢胞と診断された (Fig. 2F)。いずれにも悪性所見は認められなかった。



**Fig. 2** Intraoperative photographs and pathological findings of the cystic lesion

A : After opening the dura matter, we encountered the outer membrane of the cystic lesion.

B : A reddish-brown interlayer membrane (asterisk) was observed after evacuating the fluid under the outer membrane (black arrow). The property of the fluid under the interlayer membrane (yellow arrowhead) was similar to that of the fluid under the outer membrane (yellow arrow).

C : A cleft (black arrow) was present in the dural membrane close to the junction between the interlayer membrane and the dural membrane.

D : The outer and interlayer membranes were mostly removed. The inner membrane was fenestrated (black arrowhead).

E, F : Representative photographs of the cyst membranes.

E : The outer layer membrane exhibited the features of the capsule of a subdural hematoma.

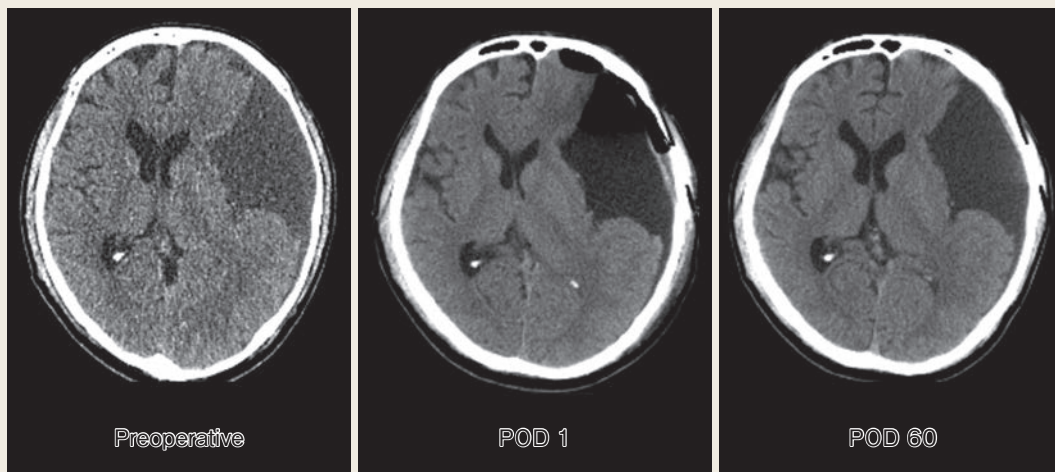
F : The inner layer membrane showed the features of an arachnoid cyst.

**術後経過：**術後2カ月間、五苓散、トラネキサム酸、カルバゾクロムスルホン酸を内服した。頭部CTで経時的に嚢胞の縮小と正中偏位の改善を認め、頭痛は軽快した (Fig. 3)。

### III. 考 察

本症例は慢性硬膜下血腫の合併を契機に症候化したくも膜嚢胞であった。症候化の機序は軽微な頭部外傷であると推察された。病理学的所見で外膜が慢性硬膜下血腫、中膜はくも膜嚢胞の組織であったことから、くも膜嚢胞起始部と正常くも膜移行部の静脈の破綻がくも膜嚢胞外に血腫を形成した原因と推測した。また、くも膜嚢胞内の血腫貯留は外膜内側部の裂隙が原因である可能性が示唆された。開頭による可及的な膜様組織の除去と嚢胞開窓で症候の改善を得た。

症候性成人くも膜嚢胞で最も多い症状は、頭痛・嘔吐であり、これは頭蓋内圧の

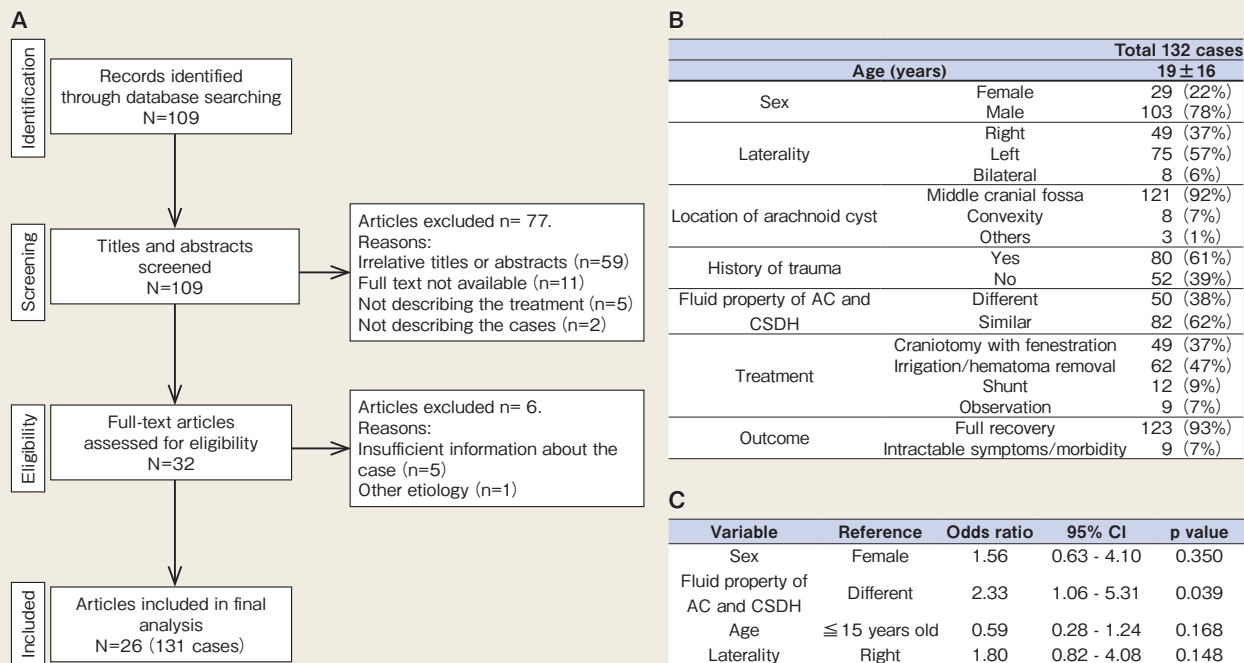


**Fig. 3** Sequential computed tomography images

The rightward midline shift was alleviated within the course of 2 months. POD : postoperative day.

亢進によって起こるものである<sup>4)</sup>。頭蓋内圧亢進の原因としては、くも膜嚢胞自体の増大、もしくは本症例のような慢性硬膜下血腫の合併が挙げられる。くも膜嚢胞と慢性硬膜下血腫の合併は1938年以後数々の症例報告がなされており、その機序として架橋静脈破綻説（嚢胞内外を錯走する架橋静脈が損傷し、この部位より出血が貯留する説）、くも膜嚢胞壁破綻説（嚢胞壁の破綻により硬膜下に髄液が流出し、反応性に血腫被膜を形成し、血腫に至るとい説）、嚢胞壁内毛細血管破綻説（毛細血管に富んだ嚢胞壁より出血し、これが血腫形成に至るとい説）の3つの説が唱えられている<sup>5)</sup>。本症例においては、術中所見でくも膜嚢胞外膜の硬膜移行部内側において裂隙が見られたことや病理学的所見で外膜は慢性硬膜下血腫、内膜-中膜はくも膜嚢胞の組織であったことから嚢胞起始部と正常くも膜移行部の静脈の破綻が原因と推察された。前述のどの病態に開頭術が本来必要なのかはまだ議論の余地があるが、開頭術は術中所見から病態を明らかにできる点において有用であると考える。

くも膜嚢胞の外科的治療法として、顕微鏡下もしくは内視鏡下開窓術、穿頭術、嚢胞腹腔シャント術が挙げられる。穿頭術による血腫除去のみでくも膜嚢胞が消失した報告もある<sup>6)</sup>が、Pageらは、慢性硬膜下血腫を合併した中頭蓋窩くも膜嚢胞に対して開頭による膜様組織の除去と血腫除去を推奨している<sup>7)</sup>。本症例では、開頭による可及的な膜様組織の除去と嚢胞開窓で症候の改善を認めたが、この選択が妥当であったかどうか文献レビューを行うこととした。PubMedデータベースから、“arachnoid cyst and chronic subdural hematoma”でキーワード検索を行い109論



**Fig. 4** Summary of a literature review using the PubMed database

A : Preferred Reporting Items for Systematic Reviews and Meta-Analyses (PRISMA) diagram describing the study selection process.

B : Summary of 132 identified cases, including our case.

C : Multiple logistic regression analysis of the neurosurgeons' decisions regarding performance of craniotomy.

AC : arachnoid cyst, CSDH : chronic subdural hematoma, CI : confidence interval.

文を抽出し、PRISMA ガイドラインに準拠し 26 論文、131 症例を抽出し本症例と合わせて検討を行った (Fig. 4A)。症例の平均年齢は 19 歳、男性 103 例 (78%) で、嚢胞の局在が中頭蓋窩にあるものが 121 例 (92%) あった。嚢胞内容液の信号強度から併存する慢性硬膜下血腫と同質もしくは交通性であると判断されたものは 82 例 (62%) であった (Fig. 4B)。開頭術の選択と関連する因子についてロジスティック解析を行ってみると、くも膜嚢胞と血腫の性状が同質であることが開頭・開窓の選択と相関していた (Fig. 4C)。このことは、くも膜嚢胞を含めて画像上大きな血腫として描出されたために、より侵襲的かつ根治的な治療選択をするという decision making につながったと推察される。開頭する利点としては、組織採取による病理学的検討が可能なこと、確実な止血処置ができること、そしてくも膜嚢胞の本来の治療法である開窓術が可能なのが挙げられる。しかしながら、文献の検討においてはいずれの術式でも術後経過に有意な差異はなかったことから、治療法の選択には現状では個別での検討が必要であり、初回手術ではより低侵襲な穿頭術や内視鏡手術も考慮に入れるべきである。

内視鏡手術は、literature reviewに含まれる症例のなかで、追加治療として2例に行われていた。報告数が少なかった理由としては、血腫除去が多くの手術の目的であり穿頭ドレナージ術が選択されていたこと、そして中頭蓋窩くも膜嚢胞が表層性であり、開窓を行う際には局所の操作性の観点から開頭術が選択されたことが推察される。また、内視鏡手術は血腫を含む病変では視認性に劣るというデメリットもある。しかしながら、内視鏡手術は非出血性病変ではあるが嚢胞境界を含む術野の観察に有用であり、開頭術やシャント術より合併症リスクが低いというメリットがある<sup>8-10)</sup>。モニターやデバイスの進歩により、現在開頭術が選択されている症例についても将来的には内視鏡でより安全に施行できるようになると期待される。

## IV. 結 語

---

慢性硬膜下血腫の合併を契機にくも膜嚢胞が症候化し、開頭・開窓術により症状の改善が得られた1例を経験した。治療法に関しては、くも膜嚢胞の内容液と慢性硬膜下血腫の性状が類似した場合は、開窓術も選択肢の一つとなり得る。

## 文献

---

- 1) Al-Holou WN, et al: Prevalence and natural history of arachnoid cysts in adults. *J Neurosurg* 118: 222-31, 2013
- 2) Hall S, et al: Natural History of Intracranial Arachnoid Cysts. *World Neurosurg* 126: e1315-e20, 2019
- 3) Abdulhamid AS, et al: Equiosmolar hypertonic saline and mannitol for brain relaxation in patients undergoing supratentorial tumor surgery: A systematic review and meta-analysis. *Surg Neurol Int* 13: 120, 2022
- 4) Mori K, et al: Arachnoid cyst is a risk factor for chronic subdural hematoma in juveniles: twelve cases of chronic subdural hematoma associated with arachnoid cyst. *J Neurotrauma* 19: 1017-27, 2002
- 5) Takahashi M, et al: [Arachnoid cyst with hematoma in the cyst wall]. *No Shinkei Geka* 23: 445-9, 1995
- 6) Kim DY, et al: Spontaneous Disappearance of an Arachnoid Cyst after Burr Hole Drainage of Chronic Subdural Hematoma. *Korean J Neurotrauma* 15: 159-63, 2019
- 7) Page A, et al: A reappraisal of the relationship between arachnoid cysts of the middle fossa and chronic subdural haematoma. *J Neurol Neurosurg Psychiatry* 50: 1001-7, 1987
- 8) Benek HB, Akcay E: Concomitant chronic subdural hematomas and arachnoid cysts in young adults. *F1000Res* 10: 421, 2021
- 9) Guler TM, et al: Effectiveness of multiple endoscopic fenestrations for the treatment of Sylvian fissure arachnoid cysts: a multicenter study. *Childs Nerv Syst* 39: 121-5, 2023
- 10) Vargas-Moreno A, et al: Pure endoscopic management of a middle fossa Galassi III arachnoid cyst. *Surg Neurol Int* 13: 95, 2022