

〈脳神経外科速報 vol.34 no.2 e20243402c, 2024〉

頸動脈直接穿刺による 頸動脈ステント留置術 —手術の際の工夫—

神浦真光¹⁾, 泉原康平¹⁾, 外間まどか¹⁾, 守本純¹⁾, 小川智之¹⁾, 小林和樹¹⁾

1) 津山中央病院脳神経外科 〒708-0841 岡山県津山市川崎 1756

Key Slide

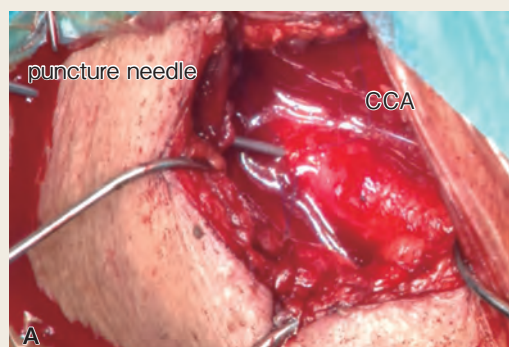


Fig. 3

Exposure and direct puncture of the CCA (A) .

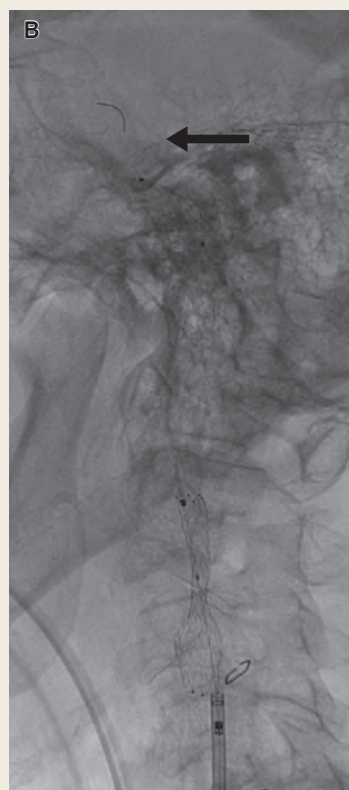


Fig. 4

Filter embolic protection device is deployed distal to the site of the lesion (B) .

Direct Carotid Artery Puncture for Carotid Artery Stenting: A technical note

Mako KAMIURA¹⁾, Kohei IZUMIHARA¹⁾, Madoka HOKAMA¹⁾, Jun MORIMOTO¹⁾,
Tomoyuki OGAWA¹⁾, Kazuki KOBAYASHI¹⁾

1) Department of Neurosurgery, Tsuyama Chuo Hospital

[Introduction] We herein report a successful case of carotid artery stenting (CAS) via direct puncture of carotid artery using an innovative method.

[Technique] With the patient under general anesthesia, the puncture site was determined using ultrasound guidance and a small vertical skin incision was made. Upon the exposure of the common carotid artery (CCA), two vertical stitches with 6-0 PROLENE sutures were placed on both sides of the planned puncture site and left untied. An 18G needle was inserted through the skin to the puncture point to provide additional stability to the sheath. Digital subtraction CCA angiography was performed by contrast injection through the puncture needle and a 0.035" guidewire was inserted into the external carotid artery while visualizing the roadmap. We used a guiding sheath (ASAHI FUBUKI Dilator kit 6fr 90cm) instead of a short sheath because we were accustomed to it and also intended to reduce radiation exposure to

both the surgeon and the assistant. After confirming a successful stent expansion, the sutures rostral to the puncture site were ligated. The removal of the guiding sheath and the ligation of the caudal sutures were performed simultaneously and hemostasis of the puncture site was confirmed before closure.

[Conclusion] The novel method we applied herein has the advantages of direct visualization, stability and safety over the conventional direct puncture method. An approach closely resembling standard CAS could be executed by implementing this innovative method.

(Received May 20, 2023; Accepted July 18, 2023)

Correspondence to Mako KAMIURA, M.D.,
Department of Neurosurgery, Tsuyama Chuo Hospital, 1756
Kawasaki, Tsuyama-shi, Okayama, 708-0841, Japan
E-mail: mako679 [at] hotmail.co.jp

I. 緒言

頸動脈ステント留置術 (carotid artery stenting : CAS) は通常大腿動脈や上腕動脈穿刺によりアプローチするが、解剖学的理由などで困難な場合、頸動脈直接穿刺が選択される¹⁾。頸動脈直接穿刺はアクセスルートにかかわらず病変部にアプローチできるが、通常のカSと比較して、侵襲の大きさや出血性合併症による気道閉塞のリスクからしばしば逡巡される。今回我々は頸動脈直接穿刺にてCASを施行した一例を経験したので、小切開の有無やシースの種類、頸動脈の縫合方法の工夫について文献的考察を加え報告する。

II. 症例提示

症例：70歳男性。

主訴：一過性右上下肢不全麻痺。

既往歴：高血圧症，慢性閉塞性肺疾患。

現病歴：15分程度持続する一過性右上下肢不全麻痺が2回出現し，当院救急受診した。来院後も同様の発作を認め，transient ischemic attack (TIA)として入院となった。

MR angiographyでは左内頸動脈起始部と左中大脳動脈に狭窄を認め (Fig. 1)，さらに造影CTにて左総頸動脈起始部の狭窄も伴っていた (Fig. 2)。MRプラークイメージではT1強調像で等信号，T2強調像で高信号を示しており，安定プラークの所見であった。

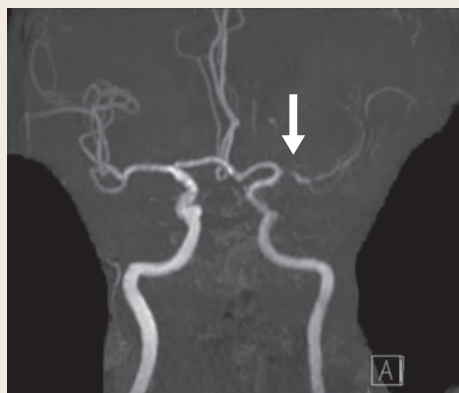


Fig. 1

Maximum intensity projection MR angiography image showing a stenosis of the left middle cerebral artery (white arrow) .

治療経過：症候性内頸動脈狭窄症ではあったが，同側に中大脳動脈狭窄と総頸動脈起始部狭窄を合併しており，内頸動脈起始部のみの外科的介入は効果が不明確であった。しかしながら3つの病変すべてに外科的介入を行うことは侵襲が大きいため，まずはアスピリン 100 mg/day，クロピドグレル 75 mg/day とロスバスタチンカルシウムによる内科的治療を行う方針とした。半年後の頸動脈エコーにて狭窄率の進行を認めたため，内科的治療に抵抗性であり左内頸動脈狭窄症に対し外科的介入を行う方針とした。

頸動脈内膜剥離術は左中大脳動脈狭窄があり虚血性合併症のリスクが高く，CASが適当と判断した。しか

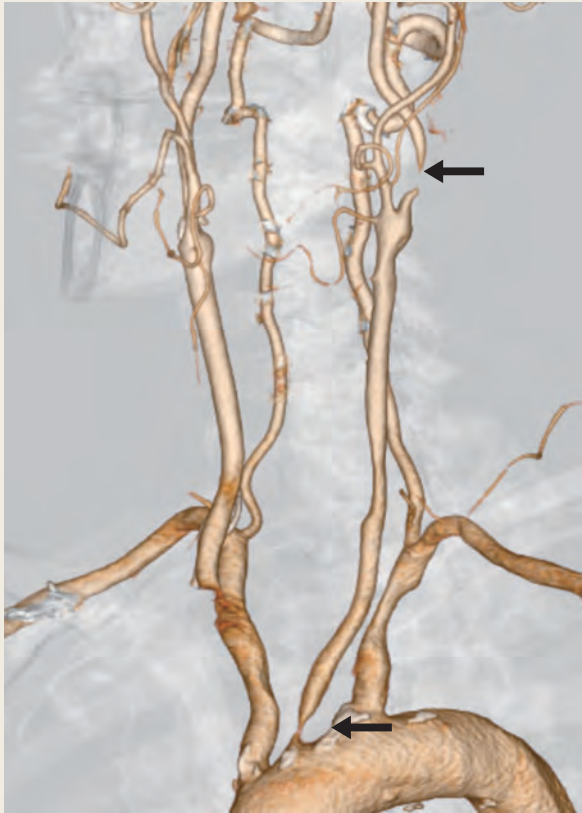


Fig. 2
3D CT angiography showing stenoses of the left ICA and the origin of the left CCA (arrows) .

し通常のアプローチルートである左総頸動脈の起始部に高度狭窄（造影CTにて最小径1.78 mm）があり、6 Fr ガイディングシース（外径2.70 mm 程度）は通過不能もしくは虚血性合併症のリスクが高く、頸動脈直接穿刺でCASを行うこととした。安定プラークの所見であり、proximal protection は行わずフィルターによるdistal protectionのみ行う方針とした。

III. 手術

ハイブリッド手術室にて全身麻酔下に手術を行った。エコーを使用し内頸動脈分岐部から3 cm 近位側にマーキングし、その部分を中心として胸鎖乳突筋前縁に沿って4 cm 皮膚切開を行った。結合組織を剥離し、頸動脈鞘を切開して総頸動脈を露出した。6-0 PROLENE（ジョンソン・エンド・ジョンソン）を穿刺予定部分の両脇に縦に1針ずつつけた。シースの安定性を上げるため、皮膚を貫いて18 G 穿刺針で穿刺した。術野に針先を出し、平行にかけた糸の中心に穿刺点が来るように穿刺

した（Fig. 3A）。穿刺針から造影し（Fig. 4A），roadmap を確認しながらラジフォークスガイドワイヤー M 0.035” 180 cm（テルモ）を外頸動脈に進め、ASAHI FUBUKI Dilator kit 6 Fr 90 cm（朝日インテック）を総頸動脈に留置した。FUBUKI をほぼ全長にわたってフィルムドレープを張って通常のドレーピングの上に固定した。ヘパリンを4,000 単位静注し全身ヘパリン化を行った。CHIKAI black（朝日インテック）を挿入し、内頸動脈狭窄部をlesion crossした。SpiderFX 6.0 mm（日本メドトロニック）を遠位に展開した後にRx-Genity 3.0 mm × 40 mm（カネカ）にて前拡張をかけた。PROTÉGÉ RX Tapered 10-7 mm × 40 mm（日本メドトロニック）を病変部まで誘導し展開した。Sterling 3.5 mm × 30 mm（ボストン・サイエンティフィック ジャパン）にて後拡張した後に、FUBUKI より造影を行いステントが良好に拡張していることを確認し（Fig. 4B），SpiderFXTM を回収した。あらかじめかけていた6-0 PROLENE の頭側同士を先に結紮しておき、FUBUKI の抜去と同時に尾側の糸を結紮した（Fig. 3）。穿刺点より出血がないことを確認し閉創した。

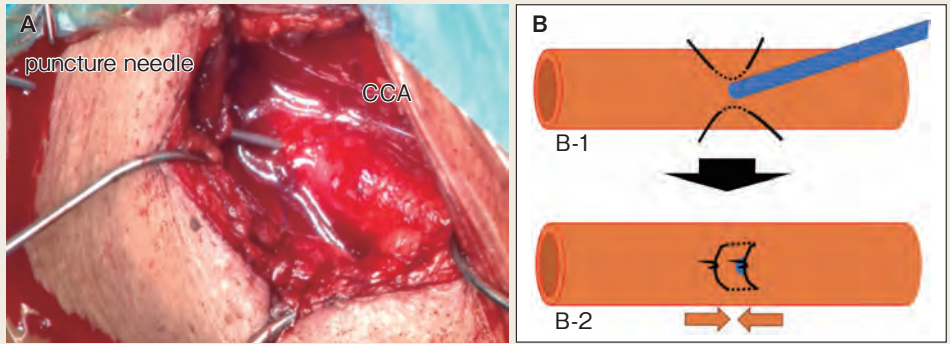


Fig. 3

Exposure and direct puncture of the CCA (A) .

Method of suturing the puncture point of the artery (B1-2) . Place two untied sutures with 6-0 PROLENE along CCA and puncture in between (B1) . Ligate rostral side after carotid artery stenting. Then remove the catheter and ligate caudal side simultaneously (B2) .

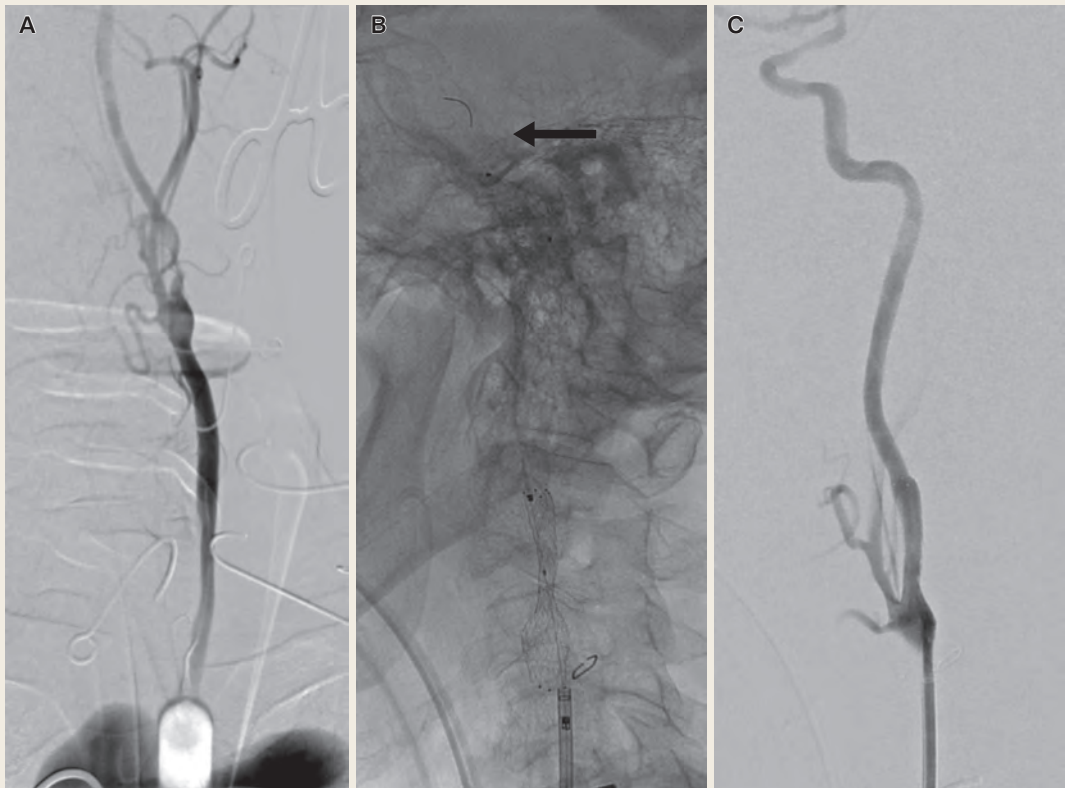


Fig. 4

Digital subtraction angiography (DSA) before stenting, showing stenosis of the ICA (A) . Filter embolic protection device is deployed distal to the site of the lesion (B) . DSA after stenting, showing complete patency of the ICA (C) .

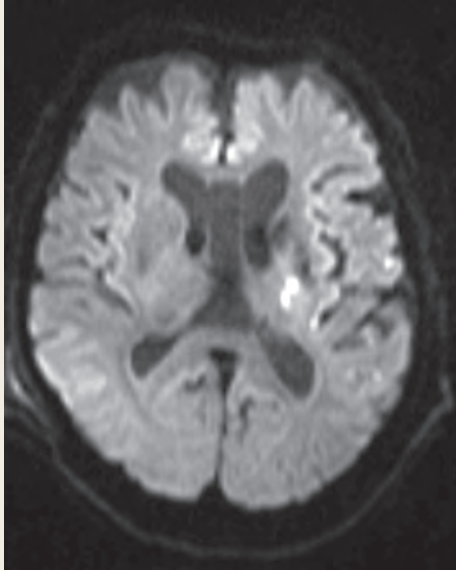


Fig. 5
Diffusion-weighted imaging showing hyperintensity in the left internal capsule.

IV. 術後経過

術後右手指の巧緻運動障害が生じ、MRI 拡散強調画像で左内包後脚に小さな高信号域を認めた (Fig. 5)。Distal protection のみであったため、病変通過時の操作による血栓が考えられた。1 週間で症状消失し、神経脱落症状なく退院となった。現在術後 1 年だが、modified Rankin Scale 0 で経過している。

V. 考 察

頸動脈直接穿刺は、アクセスルートにかかわらず病変にアプローチできる有効な手段であり、総頸動脈起始部狭窄を伴う本症例でもよい適応と考えられた。

頸動脈直接穿刺は穿刺部の出血性合併症が生じた場合に気道閉塞による重篤な合併症が生じる危険があるが、頸部切開をおき直視下に確実に総頸動脈の前壁を穿刺し、縫合止血を行うことで合併症のリスクを抑えることができる^{2, 3)}。一方で経皮的頸動脈直接穿刺は短時間かつ局所麻酔下でも行うことができるという利点がある⁴⁾が、基本的に止血は用手圧迫であり、止血の確実性は劣る。止血デバイスの安全性を示した報告もあるが⁴⁶⁾、本邦 A においては適応外使用である。これらを踏まえると経皮的頸動脈直接穿刺は急性期脳梗塞に対する血栓回収^{4, 5)}などの症例にはよい適応であるが、予定手術の場合は頸部切開をおいたほうが安全である。

今回はガイディングシースを使用した。これまでの報告の多くはショートシースを使用していた¹⁻⁷⁾。ショートシースを使用した場合、デバイスの誘導や入れ替えに伴いシースが引き抜けてしまう可能性があるため、助手がシースを常に保持しておくことが望ましく⁸⁾、被曝量が多くなる。一方でガイディングシースを使用した場合、術者は X 線管球から離れた位置で操作を行うことができ、ショートシースでの施行と比較し、被曝量の低減につながる。加えてガイディングシースの利点として、他のデバイスとの相互関係もふだん習熟している CAS と同様となり、安定した操作が可能となる。

しかしながらガイディングシースにおいても穿刺部の安定性や操作時のカテーテルの安定性に不安があるため、本症例ではガイディングシース全体をフィルムドレープで固定した。これによりステント展開以外の手技は、助手によるシースの保持

も不要であった。ステント展開時にガイディングシースの位置調整を要したが、フィルムドレープによる固定なのである程度のシース位置の調整も可能であった。

頸動脈の止血はタバコ縫合が一般的であり、穿刺前に糸をかけておく方法⁹⁾とシース抜去直前に糸をかける方法^{10, 11)}、抜去後に糸をかける方法⁸⁾などが報告されている。シース挿入後に糸をかける場合はやや操作が煩雑となり、穿刺前に糸をかけるほうが簡便である。しかし穿刺前にあらかじめ糸をかける場合では、穿刺によって糸を切断してしまうリスクがある。穿刺前に縦方向に平行に糸をかけ、抜去時にそれぞれの糸を単結紮する方法^{12, 13)}も報告されているが、穿刺部を糸が跨がないため追加縫合が必要な場合がある。

本症例で用いた方法では後者のように穿刺前に血管と平行に2本の糸をかけ、その2本の間を穿刺するため、穿刺時に糸を損傷する心配がない。さらにシース抜去前に頭側の糸同士を糸が抜けられないよう注意しながら結紮し、抜去と同時に尾側の糸同士で結紮すればタバコ縫合のような形となる (Fig. 3)。この方法は簡便であり、追加縫合は不要であった。

VI. 結 語

頸動脈直接穿刺は適応となる症例は限られるが、小切開を行い穿刺すること、ガイディングシースを用いること、穿刺部の縫合方法の工夫などにより普段通りのCASに近い形で操作し、確実な止血を得られ、より安全に施行することができた。

文献

- 1) Colombo E, et al: Direct carotid puncture in acute ischaemic stroke intervention. *Stroke Vasc Neurol* 5: 71-9, 2020
- 2) 大嶋龍司 ほか: 直視下頸動脈直接穿刺を施行したCASの1例. *JNET* 6: 122-6, 2012
- 3) Lin CM, et al: Direct Neck Exposure for Rescue Endovascular Mechanical Thrombectomy in a Patient with Acute Common Carotid Occlusion Concurrent with Type A Aortic Dissection. *World Neurosurg* 124: 361-5, 2019
- 4) Roche A, et al: Direct carotid puncture for endovascular thrombectomy in acute ischemic stroke. *J Neurointerv Surg* 11: 647-52, 2019
- 5) Mokin M, et al: Direct carotid artery puncture access for endovascular treatment of acute ischemic stroke: technical aspects, advantages, and limitations. *J Neurointerv Surg* 7: 108-13, 2015
- 6) Blanc R, et al: Hemostatic closure device after carotid puncture for stent and coil placement in an intracranial aneurysm: technical note. *AJNR Am J Neuroradiol* 23: 978-81, 2002
- 7) Bergeron P: Direct percutaneous carotid access for carotid angioplasty and stenting. *J Endovasc Ther* 22: 135-8, 2015
- 8) 岡本薫学 ほか: 総頸動脈外科的露出下での直接穿刺によりステント併用血管形成術を行った腕頭動脈狭窄症の1例. *JNET* 9: 326-30, 2015
- 9) 蛭子裕輔 ほか: Persistent primitive hypoglossal arteryの破格を伴う内頸動脈狭窄症に対して直接穿刺とdouble distal filter protectionによるCASを施行した1例. *脳卒中* 43: 540-5, 2021
- 10) Larrazabal R, et al: Surgical exposure of the carotid artery for endovascular interventional procedures. *Acta Neurochir (Wien)* 152: 537-44, 2010
- 11) Samaniego EA, et al: Intracranial angioplasty and stenting through direct carotid puncture. *J Neuroimaging* 23: 207-10, 2013
- 12) Dinoto E, et al: Transcervical approach for carotid artery stenting with transitory reversal flow: Case report. *Int J Surg Case Rep* 85: 106206, 2021
- 13) Mayer D, et al: Improved hybrid technique for vascular access and closure. *J Endovasc Ther* 15: 322-5, 2008