

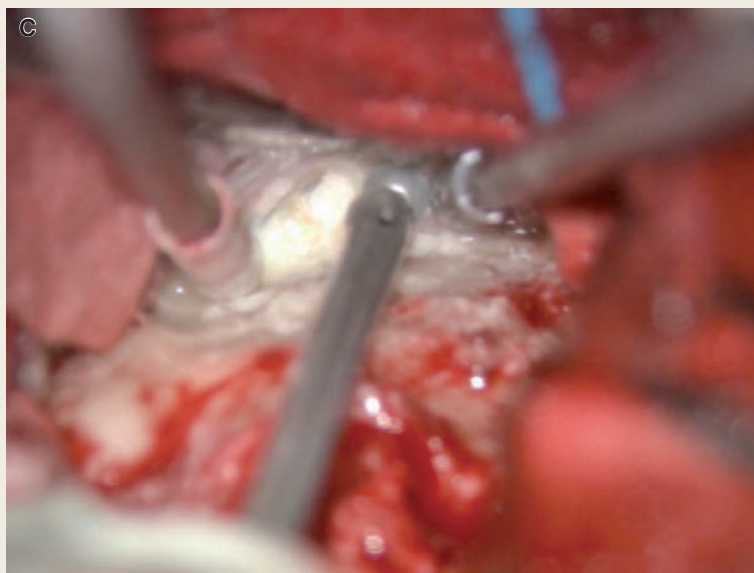
〈脳神経外科速報 vol.33 no.4 e20233304c, 2023〉

# 大理石骨病に続発した三叉神経痛に対して前経錐体到達法による微小血管減圧術が有用であった症例

池田祥平<sup>1)</sup>, 大畑裕紀<sup>1)</sup>, 森迫拓貴<sup>1)</sup>, 一ノ瀬努<sup>1)</sup>, 後藤剛夫<sup>1)</sup>

1) 大阪公立大学大学院医学研究科脳神経外科学教室 〒545-8586 大阪府大阪市阿倍野区旭町 1-5-7

## Key Slide



**Fig.2** Surgical procedures and operative findings

C : Removing the petrous edge from the epidural space.

# A case of trigeminal neuralgia secondary to osteopetrosis successfully treated with microvascular decompression using the anterior transpetrosal approach

Shohei IKEDA<sup>1)</sup>, Hiroki OHATA<sup>1)</sup>, Hiroki MORISAKO<sup>1)</sup>, Tsutomu ICHINOSE<sup>1)</sup>,  
Takeo GOTO<sup>1)</sup>

<sup>1)</sup> Department of Neurosurgery, Osaka Metropolitan University Graduate School of Medicine

Osteopetrosis is characterized by osteosclerosis, hematopoietic dysfunction, and susceptibility to bone fracture, and some cases may be accompanied by cranial nerve symptoms such as trigeminal neuralgia. We report herein a case of trigeminal neuralgia secondary to osteopetrosis that was refractory to pharmaco- and radiotherapy. Microvascular decompression was performed using the anterior transpetrosal approach. This is the first report of surgical treatment for trigeminal neuralgia associated with osteopetrosis. Patients with osteopetrosis can show a reduced intracranial volume due to bone thickening, making microvascular decompression using the usual lateral suboccipital approach difficult. In our case, we were able to complete microvascular decompression using the anterior transpetrosal approach, removing

bone around the trigeminal nerve and enlarging the prepontine space to create a surgical field, allowing adequate observation of the trigeminal nerve. In addition, since trigeminal neuralgia can be caused by foraminal stenosis in patients with osteopetrosis, the foramen could be enlarged at the same time using this approach. We believe that the anterior transpetrosal approach is useful for microvascular decompression of trigeminal neuralgia in patients with osteopetrosis.

**Key Words :** osteopetrosis, trigeminal neuralgia, anterior transpetrosal approach, microvascular decompression

(Received November 30, 2022; Accepted January 26, 2023)  
Correspondence to Shohei IKEDA, M.D.,  
Department of Neurosurgery, Osaka Metropolitan University  
Graduate School of Medicine, 1-5-7 Asahimachi, Abeno-ku,  
Osaka-shi, Osaka, 545-8586, Japan

## I. はじめに

---

大理石骨病は全身の骨硬化、造血能障害、易骨折性を特徴とする疾患であり、中枢神経症状や発育障害を伴う場合がある。画像所見としては、頭部においては頭蓋底や眼窩縁の骨硬化像などが特徴的とされており、脳神経障害については視神経障害の頻度が高いとされているが、三叉神経痛も生じ得る。今回我々は大理石骨病の患者に続発した薬物療法、放射線療法で難治に経過する三叉神経痛に対して、前経錐体到達法により微小血管減圧術を行った1症例を経験した。大理石骨病に伴って生じた三叉神経痛に対して手術加療を行った症例の報告はこれまでになく、その手術詳細を報告する。

## II. 症 例

---

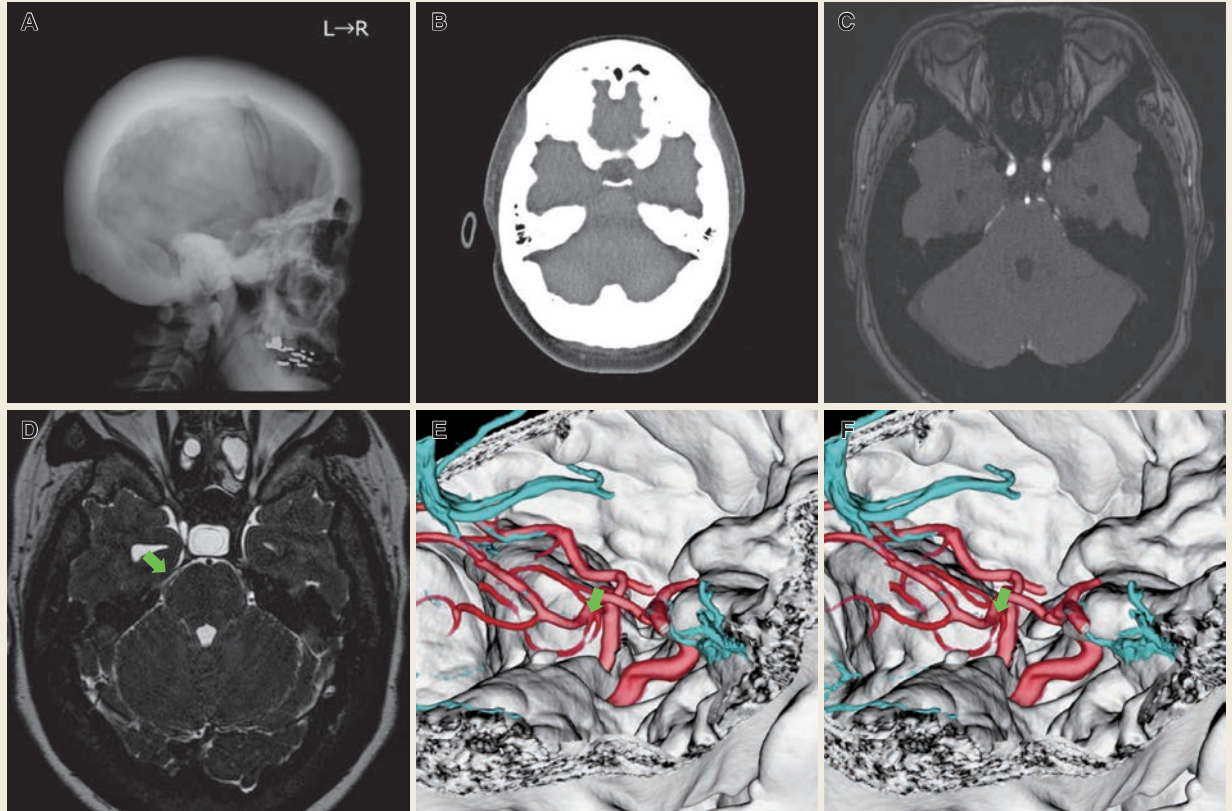
**患 者：**44歳女性。

**既往歴：**特記事項なし。

**現病歴：**15年前に頭痛精査で孤発性の大理石骨病と診断された。10年前からは左上顎の歯肉の疼痛が出現し、三叉神経痛の診断を受けている。前医でカルバマゼピンの内服が開始となったが、疼痛の改善に乏しく、8年前からは三叉神経痛は両側性となり、徐々に頻度、程度ともに増悪した。ガンマナイフ治療やペインクリニックでの治療も施行したが、改善が乏しく、特に右側について疼痛コントロールが不良であり、手術目的で当院に紹介となった。

術前の画像検査では著明な骨皮質の肥厚 (Fig. 1A) と頭蓋内容積の減少 (Fig. 1B) を認め、くも膜下腔はほぼ消失 (Fig. 1C) していた。小脳扁桃ヘルニアおよび水頭症は認めなかった。また、上小脳動脈 (SCA: superior cerebellar artery) が三叉神経 REZ に近接して走行しており責任血管と評価した (Fig. 1D)。術前の造影 CT の3次元再構成画像において緑の矢印で示す血管が責任血管である (Fig. 1E, F)。なお、治療側の浅側頭静脈 (SMCV: superficial middle cerebral vein) の灌流パターンは sphenoparietal pattern であった。通常の外側後頭下到達法で小脳を牽引して、小脳外側上部から三叉神経 REZ へ到達することは困難であり、三叉神経圧痕から遠位側の骨性狭窄の除圧も同時に必要と考えられたため、前経錐体到達法を用いて微小血管減圧術を施行した。

**手 術：**全身麻酔下、手術に先立ってスパイナルドレナージを挿入し、体位は上体を15°挙上した仰臥位、頭位は頬隆起が最も上に来るように反対側へ45°程度回旋とし、顔面神経モニタリングを準備し手術を開始した。まず、前方に大きな前頭



**Fig. 1** Preoperative X-ray , CT, MRI, contrast CT 3D fusion image

A : Plain X-ray photograph shows marked thickening of the bony structure of the skull.

B : Plain CT shows decreased intracranial volume.

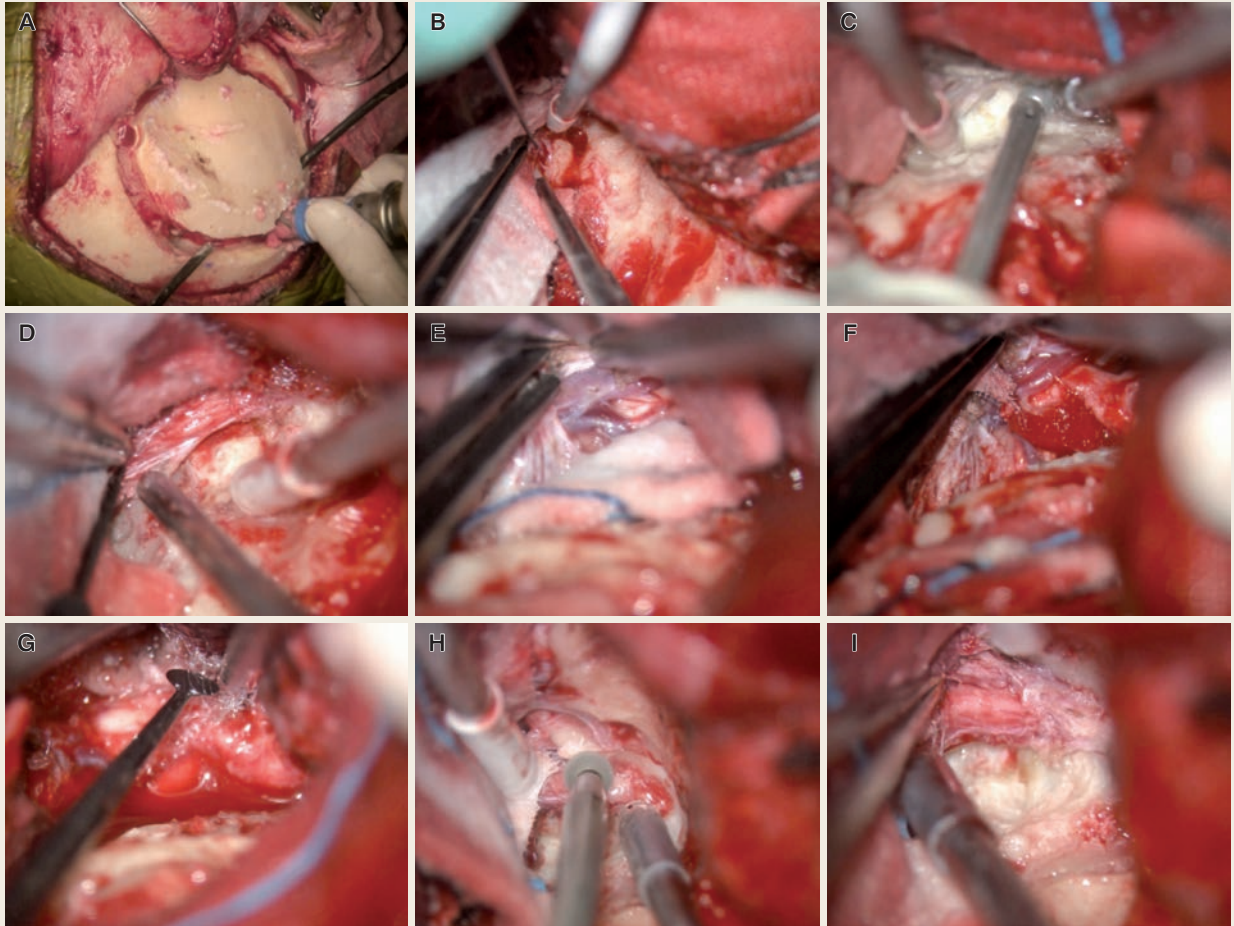
C : Preoperative MRI Time-of-flight image shows narrowed cistern.

D : Heavily T2 image suggests right superior cerebellar artery is the offending artery ( Green arrow ) .

E, F : Stereoscopic 3D Reconstructed images of offending artery ( Green arrow ) and bony structure.

側頭開頭を行ったが (Fig. 2A), この際頭蓋骨が非常に厚くクラニオトームの刃の高さを超えており挿入することができなかったため, 6 mm ダイヤモンドドリルでクラニオトームのヘッドが入る十分な幅の骨溝を作成したのち, クラニオトームで骨切りを行った. 次に, 顔面神経をモニタリングで確認しながら (Fig. 2B) 硬膜外から錐体骨を削除し橋前槽に術野を作成し (Fig. 2C), 三叉神経圧痕周囲の骨を十分に削除して, 三叉神経の錐体骨辺縁の骨肥厚による三叉神経の牽引を解除した (Fig. 2D) のち, メッセル腔を開放したところ (Fig. 2E), 三叉神経 REZ を圧迫する SCA を確認 (Fig. 2F), 三叉神経 REZ よりテフロンフェルトを用いて偏位させた (Fig. 2G). さらに卵円孔の骨性狭窄を認めた (Fig. 2H) ため, 卵円孔周囲の骨削除も行った (Fig. 2I).

**術後経過:** 右三叉神経領域の軽度の感覚鈍麻を認めたが, それ以外の神経所見の新規出現はなく, 三叉神経痛は NRS 10 から 3 に改善した.



**Fig.2** Surgical procedures and operative findings

- A : A frontotemporal craniotomy, larger in anterior side, was performed.
- B : Monitoring greater superficial petrosal nerve branched from facial nerve.
- C : Removing the petrous edge from the epidural space.
- D : Removing the bone around the trigeminal impression to release traction on the trigeminal nerve.
- E : Opening the Meckel's cave.
- F : SCA is compressing the trigeminal nerve REZ.
- G : Interposition the SCA from trigeminal nerve REZ using a Teflon felt.
- H : Confirming bony stenosis of the foramen ovale.
- I : Expanding the foramen ovale.

### Ⅲ. 考 察

大理石骨病は全身の骨硬化，造血能障害，易骨折性を特徴とする疾患であり，中枢神経症状や発育障害を伴う場合がある．早発型，遅発型，中間型，尿細管性アシドーシスを伴うものの4病型が知られている．中でも遅発型は骨髄機能不全が通常認められず，病的骨折，下顎の骨髄炎，顔面神経麻痺などで診断されることが多いとされ<sup>1)</sup>，このタイプでは他の理由で施行された検査によって偶然発見されること

**Table 1** Comparison of anterior transpetrosal and lateral suboccipital approach for trigeminal neuralgia in patients with osteopetrosis

	Anterior transpetrosal approach	Lateral suboccipital approach
Posterior fossa volume	Less important	Affects difficulty and availability
Range of observation	Fully, from REZ to Meckel's cave	Partly, from REZ to Meckel's cave
Dealing with petrosal bone lesions	Possible	Difficult
Dealing with bony stenosis of trigeminal nerve foramen	Possible	Impossible
Risk of brain contusion	Temporal base	Cerebellar hemisphere, brainstem
Restriction of use by pattern of venous drainage pattern	Not available when SMCV drainage pattern is sphenopetrosal pattern	No

もある。X線所見としては、頭部においては頭蓋底や眼窩縁の骨硬化像などが特徴的とされており、脳神経障害については視神経障害の頻度が高いとされているが、三叉神経痛も生じ得る<sup>2)</sup>。大理石骨病で生じる脳神経症状の原因として、脳神経の通過する神経孔の骨性狭窄が指摘されている<sup>3)</sup>。また、後頭蓋窩の容積が小さいと特発性三叉神経痛の発生率が高くなることから<sup>4)</sup>、骨肥厚に伴う後頭蓋窩の容積減少も三叉神経痛の発症に寄与していると考えられる。三叉神経痛の治療は薬物療法より開始し、疼痛の改善が得られない場合は、手術や放射線療法を検討するが<sup>5)</sup>、大理石骨病に伴って生じた三叉神経痛に対して手術加療を行った症例の報告はこれまでにない。

一般的に腫瘍性病変に伴う三叉神経痛を除いて、三叉神経痛に対する微小血管減圧術は通常、外側後頭下到達法にて施行され<sup>6)</sup>、側頭葉の牽引に伴う合併症を考慮して側頭下到達法が用いられることは少ない<sup>7)</sup>。小脳外側の術野を用いて三叉神経の神経根進入部（REZ：root entry zone）に到達することで行われるが、この際、後頭蓋窩が小さいと手術の難易度が高くなる。特に本症例のような大理石骨病の患者においては頭蓋内容積が減少しており後頭蓋窩が非常に狭いため<sup>8, 9)</sup>、そのような場合は外側後頭下到達法での術野展開は困難と判断した。

外側後頭下到達法が困難な場合には側頭下到達法を用いる必要があり、その場合は側頭葉の牽引を最小限にするために錐体骨尖部を削除する前経錐体到達法がよい適応となる。前経錐体骨到達法は外側後頭骨下到達法と比較して、小脳や脳幹を圧迫することなく三叉神経の全長を観察できる良好な術野を得ることができる<sup>10)</sup>（Table 1）。三叉神経節やREZの前外側が術野の妨げにならないため、三叉神経をREZからメッケル腔まで直線的に観察ことができ、圧迫部位がREZまたは前外側より遠位である場合においても治療の完遂が可能である。本症例のように錐体

骨の骨肥厚や骨の変形によって生じた三叉神経痛に対しては、錐体骨尖部を切除することで、橋前槽に空間を得ることが可能であるため、錐体骨によって牽引された三叉神経を除圧することができる有用な到達法である。加えて、大理石骨病患者における神経障害は骨孔狭窄によって生じている<sup>11)</sup> 可能性もあるため、本症例のように三叉神経の頭蓋底部の骨孔周囲の骨削除を要する場合には一期的に治療を行うことが可能であった。

## IV. 結 語

大理石骨病の患者は時に三叉神経痛を来し得るが、骨肥厚に伴って頭蓋内容積が非常に狭いため、通常の外側後頭下到達法での微小血管減圧術は困難となる。今回、我々は前錐体到達法を用いることで三叉神経周囲の骨を削除して橋前槽を拡大して術野を作り、三叉神経を十分に観察して微小血管減圧術を完遂することができた。加えて、大理石骨病では骨孔狭窄によっても三叉神経痛を来し得るため、骨孔の拡大も同時に可能であった。大理石骨病患者の三叉神経痛に対する微小血管減圧術には前錐体到達法が有用と考えられる。

## 文献

- 1) 澤村健太 ほか: 骨硬化性疾患群に対する全国調査結果. 日整会誌 94: 1071-3, 2020
- 2) Steward CG: Neurological aspects of osteopetrosis. *Neuropathol Appl Neurobiol* 29: 87-97, 2003
- 3) Bollerslev J, et al: Autosomal dominant osteopetrosis (a family study). *J Laryngol Otol* 101: 1088-91, 1987
- 4) Liu J, et al: Small Posterior Cranial Fossa and Cerebellopontine Cistern Volumes Are Associated With Bilateral Trigeminal Neuralgia. *Front Neurol* 11: 573239, 2020
- 5) Broggi G, et al: Treatment strategy for trigeminal neuralgia: a thirty years experience. *Neurol Sci* 29: S79-82, 2008
- 6) Cohen-Gadol AA: Microvascular decompression surgery for trigeminal neuralgia and hemifacial spasm: nuances of the technique based on experiences with 100 patients and review of the literature. *Clin Neurol Neurosurg* 113: 844-53, 2011
- 7) Ogiwara T, et al: Subtemporal transtentorial approach for recurrent trigeminal neuralgia after microvascular decompression via the lateral suboccipital approach: case report. *J Neurosurg* 122: 1429-32, 2015
- 8) Curé JK, et al: Cranial MR imaging of osteopetrosis. *AJNR Am J Neuroradiol* 21: 1110-5, 2000
- 9) Al-Tamimi YZ, et al: Patients with autosomal-recessive osteopetrosis presenting with hydrocephalus and hindbrain posterior fossa crowding. *J Neurosurg Pediatr* 1: 103-6, 2008
- 10) Hirata S, et al: Trigeminal Neuralgia Due to Petrosal Bone Deformity. *World Neurosurg* 126: 79-82, 2019
- 11) Stella I, et al: Case update on cranial osteopetrosis: which is the role of the neurosurgeon? *Childs Nerv Syst* 33: 2181-6, 2017