

〈脳神経外科速報 vol.32 no.5 e20223205b, 2022〉

糖尿病と齲歯のある高齢者に発症したノカルジア脳膿瘍

福山秀青¹⁾, 湯澤明夏²⁾, 真田隆広¹⁾, 齋藤仁十¹⁾, 広島 覚¹⁾, 安栄良悟¹⁾, 木下 学¹⁾

1) 旭川医科大学病院脳神経外科 〒078-8510 北海道旭川市緑が丘東2条1-1-1

2) 旭川医科大学病院病理部

Key Slide

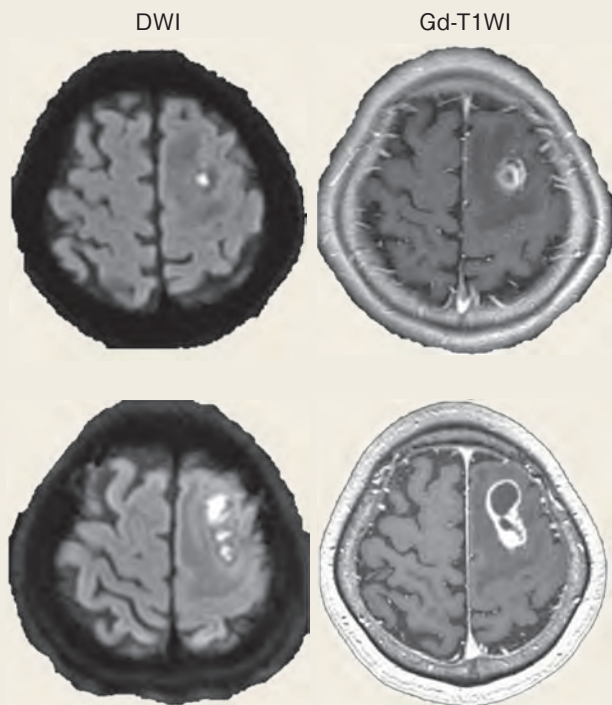


Fig.1

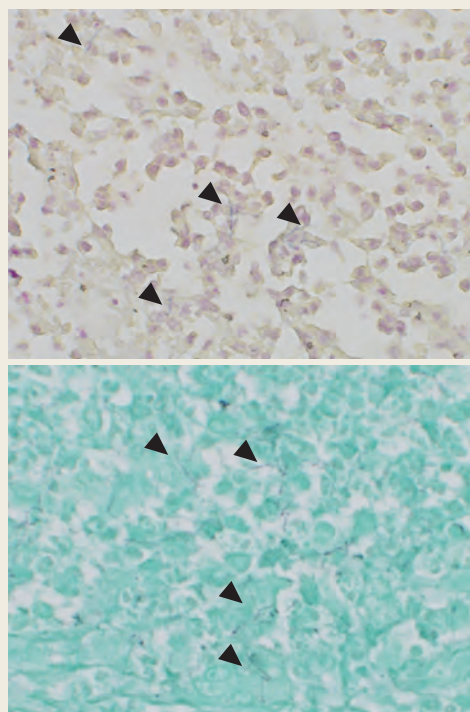


Fig.2

Brain Abscess due to *Nocardia* sp. in an elderly patient with Diabetes mellitus and dental caries

Shusei FUKUYAMA ¹⁾, Asuka YUZAWA ²⁾, Takahiro SANADA ¹⁾, Masato SAITO ¹⁾, Satoru HIROSHIMA ¹⁾, Ryogo ANEI ¹⁾, Manabu KINOSHITA ¹⁾

1) Department of Neurosurgery, Asahikawa Medical University Hospital

2) Department of Diagnostic Pathology, Asahikawa Medical University Hospital

Brain abscess due to *Nocardia* sp. is rare but the mortality is three times higher compared to other pathogens because of the high incidence of multiple lesions and the rate of relapse. We experienced a case of brain abscess due to *Nocardia* sp. in an elderly woman who had concurrent Type 2 diabetes and dental caries. The patient was a 78-year-old woman who presented gradual worsening of the right-hand paresis. The head MRI revealed a ring-like enhancement in the left frontal lobe with gadolinium-based contrast medium and high intensity in DWI, which enlarged over the course of three weeks. Brain abscess was suspected, and because aspiration alone had a risk of relapse due to the thick and

multiloculated abscess capsule in this case, we performed lesionectomy. *Nocardia* sp. was subsequently isolated histologically. The patient underwent antibacterial therapy with Trimethoprim-Sulfamethoxazole and recovered intact. This case illustrates that the brain abscess due to *Nocardia* sp. can be found in an individual without apparent immunodeficiency.

Key Words : *Nocardia*, Brain abscess, Diabetes

(Received October 21, 2021; Accepted March 22, 2022)

Correspondence to Shusei FUKUYAMA, M.D.,

Department of Neurosurgery, Asahikawa Medical University Hospital, 1-1-1 Midorigaokahigashi2jo, Asahikawa-shi, Hokkaido, 078-8510, Japan

E-mail: shuseifukuyama [at] asahikawa-med.ac.jp

I. 緒言

Nocardia 属は脳膿瘍の起炎菌の中では2%以下と稀であるが、その死亡率は他の起炎菌の場合に比較し3倍と予後不良であり、その原因として複数病変や再発率の高さが挙げられている¹⁾。Nocardia 属は土壌や水から口腔や肺病巣を經由して血流感染を起こすが、ノカルジア脳膿瘍の半数以上は脳単独感染と報告されている²⁾。一般的に脳膿瘍は発熱などの感染徴候を伴う巣症状から発症すると考えられているが、感染徴候を認めない脳膿瘍は30%と報告されており^{3,4)}、脳腫瘍との鑑別が困難な場合も多い。ノカルジア脳膿瘍においても、発熱のない症例は42%であり^{5,6)}、治療開始の遅れが致命的となる可能性が高い。今回我々は糖尿病と齲歯を背景に高齢女性に、巣症状のみで発症したノカルジア脳膿瘍の1例を経験したので報告する。

II. 症例提示

症例は78歳の女性である。右手が使いにくいことを主訴に前医を受診し、頭部CTで脳腫瘍を指摘された。初診日翌日に車の運転中にアクセルとブレーキを踏み間違えて交通事故を起こし前医に入院となった。既往歴として2型糖尿病、脂質異常症、左上顎齲歯が指摘されていた。初診時神経学的診察では意識は清明で頭痛はなく、右側優位の筋力低下を認めた。経過中いずれの段階においても発熱はなく、末梢血において白血球数6,020/ μ L（好塩基球0.7%，好酸球0.2%，好中球分葉核77.4%，単球4.8%，リンパ球16.9%）と白血球増加を認めなかった。C-reactive proteinは0.03 mg/dLであった。頭部MRIでは左中前頭回白質にT2-FLAIRで広範な高信号域を認め、内部にGadolinium造影T1強調画像で直径10 mmのring状の造影効果を認めた。Diffusion Weighted Image (DWI)では高信号であった（Fig. 1A）。この段階で脳膿瘍が最も疑われたが、脳腫瘍の可能性も示唆されたため、抗菌薬の投与よりも精査を優先し、発症から17日目に当科紹介となった。転院後に撮像した18F-Fluorodeoxyglucose (FDG)-Positron Emission Tomography (PET)で病変部はMaximal standard uptake value 11.3と高集積を認めたが、体幹部に異常集積を認めなかった（Fig. 1B）。同時期に撮像したMRIでは病変は長径5 cmまで拡大し、多房性であった（Fig. 1B）。一般的にeloquent areaに存在する脳膿瘍の場合、手術による合併症を最小限にするためには、穿刺吸引が第一選択とされている。しかし本症例は多房性膿瘍であるため、再発リスクの少ない被膜外摘出を選択し、発症から23日目に開頭膿瘍摘出術を施行した。まず中前頭回後方から嚢胞を穿刺すると、白色の膿汁が排出された。穿刺部に小さく皮質切開を加え、後方へ上前頭溝

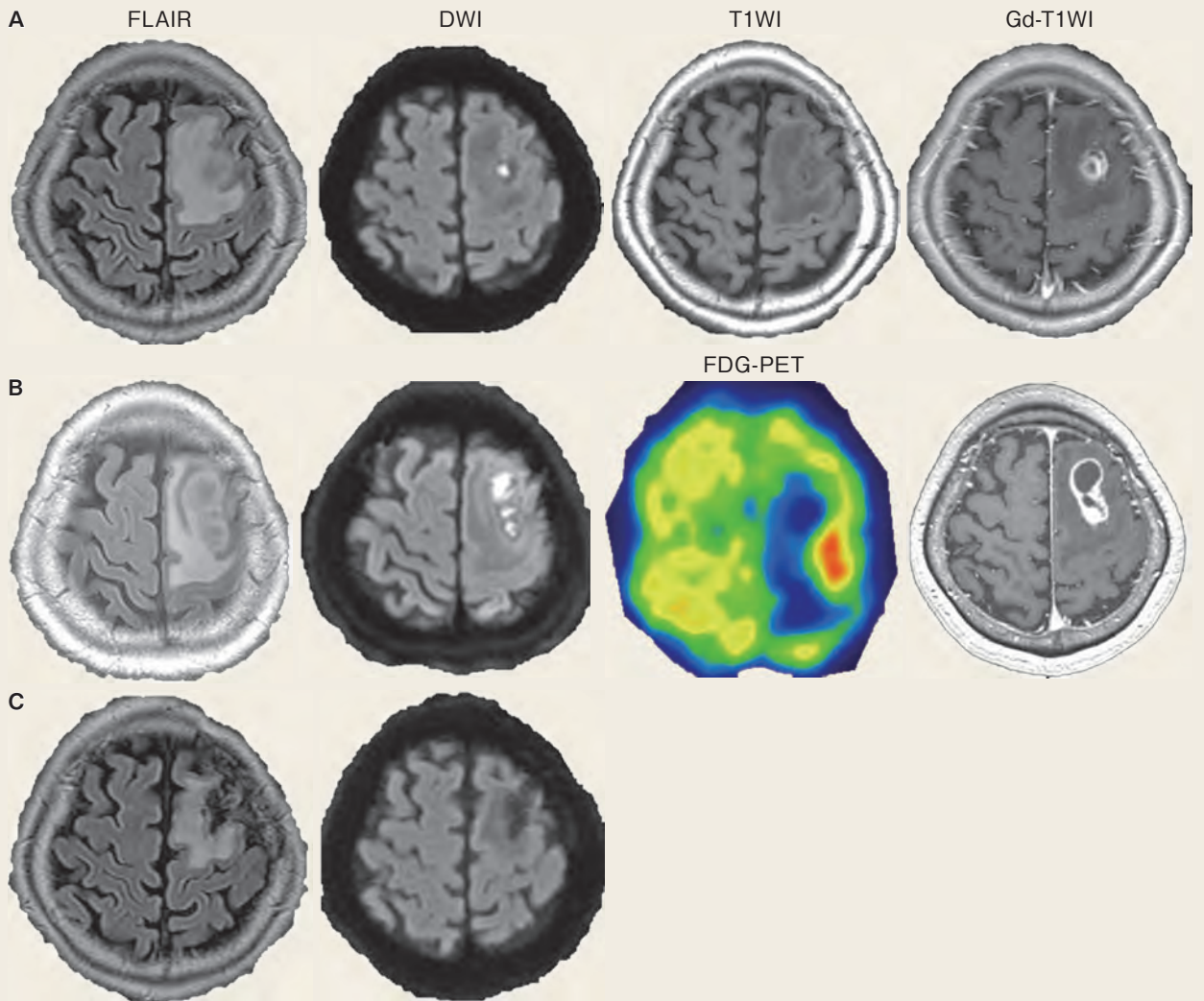


Fig. 1

A : Initial FLAIR image showed an area with high intensity in the left frontal lobe, within which a small mass exhibiting high intensity in DWI and ring-like enhancement with Gadolinium was identified.

B : The lesion rapidly enlarged and showed an accumulation of FDG (Maximal standard uptake value 11.3) before the excision.

C : The subcortical high intensity in FLAIR remained for more than nineteen months after surgery, while the mass with a high intensity in DWI disappeared.

を潜るように灰白質と白質を吸引除去し、病変へ到達すると厚い被膜が視認され、周囲から剥離して摘出した。摘出の際は錐体路線維からの距離を Motor Evoked Potential によって推定しつつ切除した。膿汁の顕微鏡下検査で Gram 陽性桿菌の放線菌と貪食像を呈する多核分葉好中球を認め、顕微鏡像および Kinyoun 染色（データ提示なし）から起炎菌を Nocardia 属と同定した。抗菌薬による治療は Meropenem (2 g q8hr), Trimethoprim (800 mg/day) と Sulfamethoxazole (4,000 mg/

day)を開始し1週間継続した後に、Minocyclin (200 mg/day)へDe-escalationし12週間継続した。術後徐々に右上下肢の運動機能が改善し、CTにて左前頭葉に広範な浮腫が残存したが、再燃の傾向を認めないため自宅退院となった。左下顎齲歯が発症の数カ月前から指摘されており感染経路として疑われたため、歯科口腔外科にて抜歯治療を行った。退院後は再発を認めず、術後19カ月のMRIでFLAIRにて淡い高信号は残存するが、DWI高信号は消失していた (Fig. 1C)。

III. 病理組織像

摘出した膿瘍壁 (Fig. 2A) は、gliosisを伴う皮質から白質の境界領域であった。好中球の浸潤が著明で、膿瘍形成、壊死が見られた。膿瘍は白質から皮質の境界に主座を持ち、好中球の集簇が膿瘍内部およびくも膜下腔にも見られた (Fig. 2B)。膿瘍内部にはリンパ球、形質細胞浸潤、組織球、多核巨細胞も認められ (Fig. 2C)、膿瘍周囲には線維芽細胞増生、毛細血管増生が見られた (Fig. 2D)。膿瘍内には beaded branching filament を呈する Gram 染色陽性 (Fig. 2E)、Grocott 染色陽性 (Fig. 2F) の菌体を認め、Nocardia 感染症による脳膿瘍と、それに伴う急性・慢性の髄膜炎として矛盾しない組織所見であった。

IV. 考 察

Nocardia 属は土壌、汚水、海水、砂浜や家屋のほこり、飲料水、プールにも生息することが知られており、菌塊の吸入や傷からの血行性感染が報告されている⁵⁾。Nocardia は放線菌群に属する偏性好気性菌であり、急性から慢性とさまざまな時間経過で感染し、口腔や肺病巣から脳へ血行性播種する場合や、脳単独感染症例も報告されている⁵⁾。Mamelak ら⁵⁾ はノカルジア脳膿瘍症例 (n = 131) の患者背景として臓器移植 (13%)、長期ステロイド (12%)、白血病・リンパ腫 (6%)、HIV (5%) を挙げており、免疫不全宿主における感染リスクの増加に注意を呼びかけている。今回我々は、2型糖尿病と齲歯を背景とした78歳女性のNocardia 属感染による脳膿瘍を経験したので、鑑別診断、治療時期と方法、および再発リスクについて考察する。

治療方針の違いから、脳膿瘍と脳腫瘍の鑑別はしばしば臨床上問題となる。脳膿瘍であれば、穿刺排膿または被膜摘出によって感染および炎症の主座を取り除き、抗生物質による治療の効果を高めることを目指すが、脳腫瘍であれば脳機能の保存を主眼に最大限の摘出を計画する。一般的に脳膿瘍は発熱、頭痛、巣症状を呈すると考えられているが、この三徴が揃う症例は20%に満たず、30～40%では発熱な

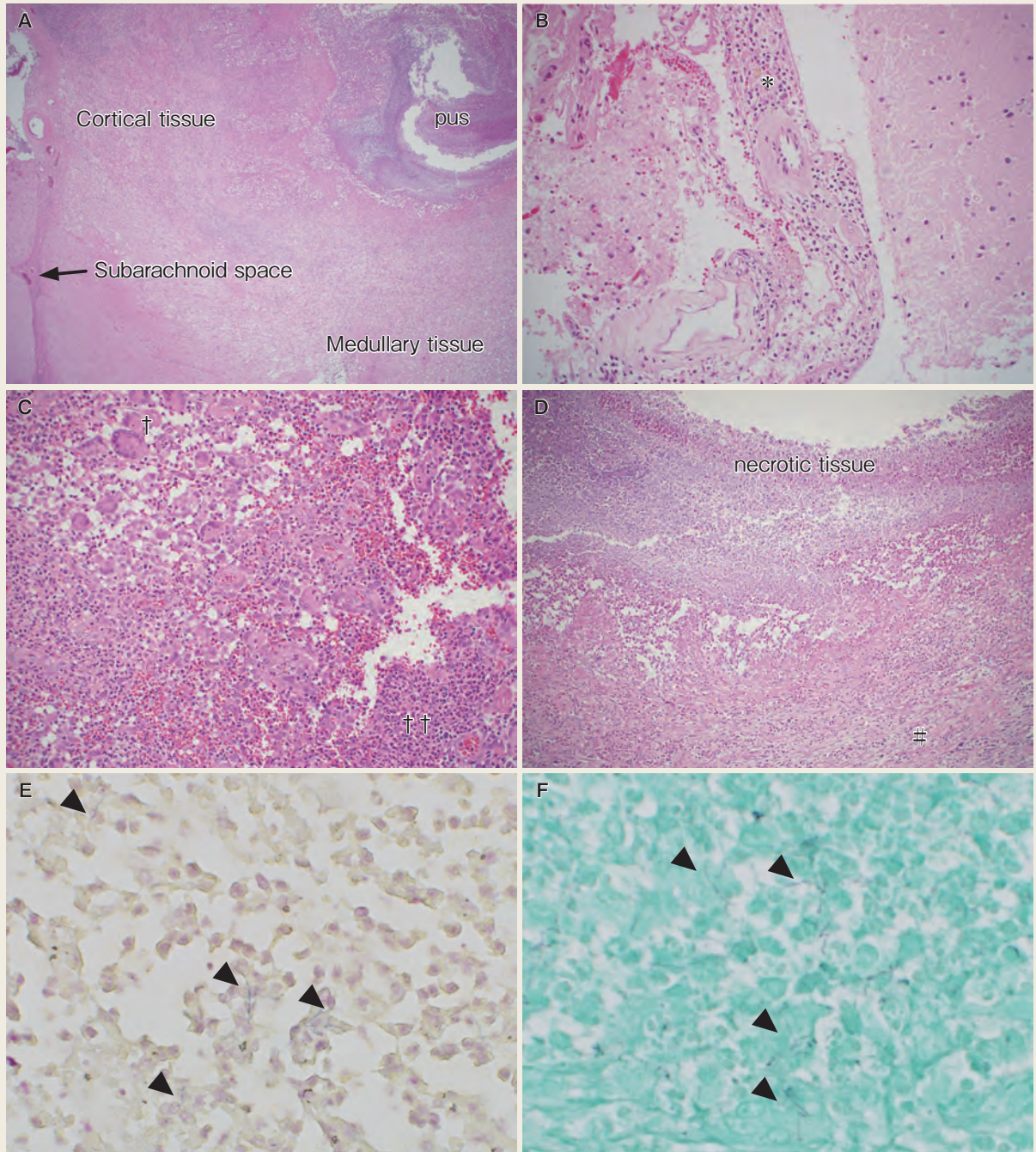


Fig. 2

- A : The excised abscess with a capsule like structure located within the cortico-medullary area of the brain was extensively infiltrated with multinucleated neutrophils. The infiltration was also seen in the subarachnoid space (arrow in A, and * in B) in proximity.
- C : Infiltration of multinucleated giant cells (†) and neutrophils (††) together with lymphocytes and histocytes in the abscess was identified using H & E stain.
- D : The abscess capsule surrounding the necrotic tissue was consisted of extensive proliferation of fibroblasts (#) .
- E : Gram positive rods with beaded branching filaments (arrow heads) were identified.
- F : Rods were also identified by Grocott stain.

ど積極的に感染を示唆する徴候がないと言われており^{1, 3, 4)}、この場合症状のみでの鑑別は困難である。ノカルジア脳膿瘍の場合でも、42%が神経学的巣症状にて発症しており⁵⁾、報告されている症例の4.3%では発熱、頭痛、末梢血白血球上昇のいずれも認めなかった。細菌培養による *Nocardia* 属の検出感度は低く、この数字は過小評価であると考えられる。本症例においても術前経過において感染徴候はなく、画像検査による鑑別が求められた。

脳膿瘍と脳腫瘍を鑑別する手がかりとして MRI の DWI が有用であり、病変内部が高信号であれば脳膿瘍が疑われる（感度 86%、特異度 96%⁷⁾）。膿瘍の内部は炎症細胞、細菌、壊死組織により粘稠度が高く蛋白濃度の高い浸出液で満たされるため、プロトンの動きが制限され、DWI 高信号になる一方で、脳腫瘍ではプロトンの拡散性が保たれる⁶⁾。しかしながら DWI で高信号を呈する脳実質内腫瘍も報告されており⁸⁾、加えて慢性的に経過した脳膿瘍では、膿瘍内部の炎症細胞が乏しいためプロトンの拡散性が保たれて、等信号から低信号を呈する場合もある⁹⁾ ことに注意すべきである。また、脳膿瘍における FDG の集積様式は病期や原因菌と宿主の免疫反応によって異なり¹⁰⁻¹²⁾、鑑別における有用性は低い。*Nocardia* 属感染による脳膿瘍は高度な集積を示す報告¹³⁾ もあり、本症例においても高度集積が確認された。

脳膿瘍は一般的に前期脳炎期、後期脳炎期、前期被膜期、後期被膜期を経て膿瘍治癒期に至るとされており、脳浮腫の増大と脳室穿破のリスクは発症から約 2～3 週間後（後期脳炎期から前期被膜期の移行期）に高まると言われている^{3, 13)}。本症例では発症から 3 週間の経過で急速に増大したが臨床症状は安定しており、同時点で被膜形成された膿瘍を摘出することができた。ノカルジア脳膿瘍は、急性経過も慢性経過もあり得るとされているが、免疫不全など宿主の因子により急速進行する可能性がある²⁾。患者の免疫能と脳膿瘍の発達速度に関する明確なデータは得られていない。

本症例では症状と血液検査上明らかな炎症所見を認めなかったが、MR-DWI 高信号により脳膿瘍を最も疑った。外科的治療方法として穿刺吸引か被膜外摘出かを検討したが、病変は多房性であるため、穿刺吸引のみでは再発率が高いこと、糖尿病を合併した高齢女性であるため、再発した場合の死亡を含めた合併症リスクが高いと判断し、かつ被膜外摘出による合併症は最小限にできると判断した。Mamelak ら⁵⁾ が報告したノカルジア脳膿瘍 11 症例によると 4 例で穿刺吸引を施行したが、多房性であり穿刺吸引が困難で、ST 合剤にもかかわらず膿瘍の拡大が 3 例で認められたと報告している（他 7 例では最初から被膜外摘出を施行しており、全て多房

性で厚い被膜を形成していた). さらに過去の120症例のノカルジア脳膿瘍においても45例で被膜外摘出, 34例で穿刺吸引を施行しており, 後者の内9例(26%)で被膜外摘出を追加しているが, その理由として膿瘍が増大期にあり, 再発を来したためであると述べている⁵⁾.

膿瘍穿刺吸引後の再発リスクは, 介入した膿瘍の発達時期, 被膜の有無および厚さと形状が関係する. 谷藤ら³⁾の報告によれば膿瘍形成期にある感染巣では, 穿刺吸引しても再増大することが多く, 49例の穿刺吸引症例中25例(51%)が再発により2回以上の穿刺吸引を施行している. 膿瘍増大によってmass effectを持つ場合や脳室近傍である場合には, 時期を待たずに外科的介入に踏み切る必要があり, その場合は再発リスクと手術合併症の両方に留意しなければならない. 特にノカルジア脳膿瘍では被膜が厚く, 多房性であるため穿刺吸引のみでは治癒率が落ちると考えられている^{5, 14)}. 本症例においても, 発症から3週間の経過で, 厚く多房性の被膜を認めたため, 被膜外摘出を選択し, 後遺症を残さずに治療し得た.

Nocardia属のヒト感染は1980年代から報告されており, 特に免疫不全患者における合併症リスクが高く, 近年の臓器移植症例の増加や高齢化に伴い, 今後増加することが懸念されている²⁾. 血液脳関門(BBB)は細菌や多くのウイルスの中樞神経系への侵入を物理的に阻むことができるが, 数種類の細菌や真菌は蛋白分解酵素などによって血管内皮を通過する能力を有する. 生体がBBBを越えて侵入したNocardia属に対してどのように反応しているのか, 未だ十分に解明されていない. 本症例においては, 2型糖尿病を背景とした液性および細胞性免疫の低下と, 上顎の齲歯によってNocardia属が血行性に中樞神経系へ播種したと考えられるが, 比較的健康的な高齢女性にも感染が成立し得る点において注意が必要である.

V. 結 語

我々は2型糖尿病と齲歯を背景としたNocardia属による脳膿瘍を経験した. 本症例は感染徴候に乏しく, MR-DWI高信号によって脳膿瘍を第一に疑った. 再発リスクを考慮して被膜外摘出を行い, 起炎菌を同定した上で抗菌薬を使用し, 永続的な後遺症を残さずに治癒を得られた. 本邦においては患者の高齢化に加え, 移植医療の発達に伴って, 鼻, 口腔, 肺などから侵入する病原体に対する免疫が低下し脳膿瘍発症リスクの高い患者が増えることが予想される. 本症例は従来, 日和見感染症の原因として認識されてきたNocardia属の放線菌が, 明らかな免疫不全状態とは考えられていない患者にも脳膿瘍を引き起こし得ることを示唆している.

文献

- 1) Brouwer MC, et al: Clinical characteristics and outcome of brain abscess: systematic review and meta-analysis. *Neurology* 82: 806-13, 2014
- 2) Beaman BL, et al: Nocardial infections in the United States, 1972-1974. *J Infect Dis* 134: 286-9, 1976
- 3) 谷藤誠司: 脳膿瘍に関する研究—特に脳膿瘍の形成過程と治療について—. *東女医大誌* 60: 150-62, 1990
- 4) Helweg-Larsen J, et al: Pyogenic brain abscess, a 15 year survey. *BMC Infect Dis* 12: 332, 2012
- 5) Mamelak AN, et al: Nocardial brain abscess: treatment strategies and factors influencing outcome. *Neurosurgery* 35: 622-31, 1994
- 6) 川上 治ほか: 転移性脳腫瘍との鑑別が問題となったノカルジァ脳膿瘍の1例. *臨床神経学* 48: 401-5, 2008
- 7) Siddiqui H, et al: Diagnostic Accuracy of Echo-planar Diffusion-weighted Imaging in the Diagnosis of Intracerebral Abscess by Taking Histopathological Findings as the Gold Standard. *Cureus* 11: e4677, 2019
- 8) Nakaiso M, et al: Brain abscess and glioblastoma identified by combined proton magnetic resonance spectroscopy and diffusion-weighted magnetic resonance imaging--two case reports. *Neurol Med Chir (Tokyo)* 42: 346-8, 2002
- 9) Tien RD, et al: MR imaging of high-grade cerebral gliomas: value of diffusion-weighted echoplanar pulse sequences. *AJR Am J Roentgenol* 162: 671-7, 1994
- 10) Floeth FW, et al: 18F-FET PET differentiation of ring-enhancing brain lesions. *J Nucl Med* 47: 776-82, 2006
- 11) He Q, et al: Diagnostic accuracy of 13 N-ammonia PET, 11 C-methionine PET and 18 F-fluorodeoxyglucose PET: a comparative study in patients with suspected cerebral glioma. *BMC Cancer* 19: 332, 2019
- 12) Dethy S, et al: PET findings in a brain abscess associated with a silent atrial septal defect. *Clin Neurol Neurosurg* 97: 349-53, 1995
- 13) Mascarenhas NB, et al: PET imaging of cerebral and pulmonary Nocardia infection. *Clin Nucl Med* 31: 131-3, 2006
- 14) Harris L, et al: Treatment of Nocardial Brain Abscess in a Patient With Systemic Lupus Erythematosus and Idiopathic Thrombocytopenic Purpura: Case Report and a Review of the Literature. *Cureus* 13: e17498, 2021
- 15) Sarmast AH, et al: Aspiration versus excision: a single center experience of forty-seven patients with brain abscess over 10 years. *Neurol Med Chir (Tokyo)* 52: 724-30, 2012